618.4
H 369

Aus dem Physiologischen und Histologischen Institute
der Königlichen Tierärztlichen Hochschule zu Dresden.
(Direktor: Herr Geheimer Rat Prof. Dr. Dr. Ellenberger.)

Anatomische und histologische Untersuchungen über die Cervix uteri von Sus scrofa.

Inaugural-Dissertation

zur Erlangung der veterinärmedizinischen Doktorwürde der durch die ordentlichen Professoren der Königlichen Tierärztlichen Hochschule zu Dresden verstärkten medizinischen Fakultät der Universität Leipzig

vorgelegt von

Verner Heinonen
Tierarzt aus Helsingfors.

Mit 7 Abbildungen.

Dresden
Buchdruckerei Otto Franke
1914.

Gaylord Bros.
Makers
Syracuse, N. Y.
PAT. JAN. 21, 1908

Aus dem Physiologischen und Histologischen Institute der Königlichen Tierärztlichen Hochschule zu Dresden.
(Direktor: Herr Geheimer Rat Prof. Dr. Dr. Ellenberger.)

Anatomische und histologische Untersuchungen über die Cervix uteri von Sus scrofa.

Inaugural-Dissertation

zur Erlangung der veterinärmedizinischen Doktorwürde der durch die ordentlichen Professoren der Königlichen Tierärztlichen Hochschule zu Dresden verstärkten medizinischen Fakultät der Universität Leipzig

vorgelegt von

Verner Heinonen
Tierarzt aus Helsingfors.

Mit 7 Abbildungen.

Dresden
Buchdruckerei Otto Franke
1914.

Gedruckt mit Genehmigung der durch die ordentlichen Professoren der Königl. Tierärztlichen Hochschule zu Dresden verstärkten medizinischen Fakultät der Universität Leipzig, 10. März 1914.

Referent: Herr Geheimer Rat Prof. Dr. Ellenberger.

10 Apr 16-C.E.
617.4
H36a

Meiner lieben Mutter
und dem Andenken meines Vaters
in innigster Dankbarkeit gewidmet.

Digitized by the Internet Archive
in 2016 with funding from
University of Illinois Urbana-Champaign

https://archive.org/details/anatomischeundhi00hein

Einleitung.

In neuester Zeit sind die männlichen und weiblichen Geschlechtsorgane unserer Haustiere in großzügiger Weise sowohl in makroskopischer wie mikroskopischer Hinsicht von *Schmaltz* (16) untersucht worden. Seine Untersuchungsbefunde sind im 2. Bande des *Ellenberger*schen Handbuches der mikroskopischen Anatomie (6) in einer Abhandlung von 192 Seiten, die uns mit einer reichen Fülle neuer Tatsachen bekannt macht, niedergelegt worden. Diese Abhandlung muß die Grundlage bei allen künftigen Arbeiten über die Geschlechtsorgane der Haustiere darstellen. Daß sie nicht in allen Teilen und in bezug auf alle Einzelheiten erschöpfend sein kann, liegt in Anbetracht des ungemein großen zu bearbeitenden Materials in der Natur der Sache. Es wird noch ein großer Teil von Kleinarbeit nötig sein, um eine erschöpfende Darstellung aller Einzelheiten zu ermöglichen. Es ist eines der großen Verdienste des Verfassers, daß seine Abhandlung zu neuen Untersuchungen anregt und neue Fragen aufwirft, die durch genaue Untersuchungen zu bearbeiten sind. Dahin gehört z. B. die Frage der genaueren anatomischen Verhältnisse und der mikroskopischen Struktur der Cervix uteri der verschiedenen Haustierarten. Diese Verhältnisse sind von *Schmaltz* (16) in großen Zügen, wie es der Rahmen seiner Abhandlung gebot, geschildert worden. Dabei konnte er auf Einzelheiten nicht eingehen. Es schien deshalb eine eingehendere Untersuchung Aussicht auf neue Ergebnisse zu haben. Auch konnten dabei die vorliegenden Schilderungen auf ihre Richtigkeit kontrolliert werden. Im Hinblick darauf betraute mich mein hochverehrter Lehrer, Herr Geheimer Rat Professor Dr. *Ellenberger,* mit der

Untersuchung der anatomischen und strukturellen Verhältnisse der Cervix uteri des Schweines. Bezüglich dieses Tieres habe ich meine Aufmerksamkeit auch darauf gerichtet, festzustellen, ob sich im Bau der Cervix uteri Unterschiede finden lassen zwischen jungfräulichen, ferner in verschiedenen Stadien der Trächtigkeit befindlichen und bereits trächtig gewesenen Tieren. Was den feineren Bau der Cervix uteri anbetrifft, so habe ich vor allem die Verhältnisse des Epithels und die der Muskulatur sowie deren Uebergang in die der Vagina und des Uterus studiert. Ferner wurde der gesamte Aufbau der ganzen Cervixwand eingehend untersucht und besonders auch die Anordnung und Verteilung des elastischen Gewebes in der Cervix genau festgestellt.

Literatur.

In den veterinär-anatomischen und histologischen Lehrbüchern beschränkt man sich meist auf ganz allgemein gehaltene Angaben über den Bau des Collum uteri. Spezialarbeiten über dieses Gebiet liegen in bezug auf die Tiere und speziell die Haustiere nur wenige vor. Meist wird die Cervix in Arbeiten, die sich auf den Uterus oder die Vagina oder auf beide oder auf den gesamten weiblichen Genitaltraktus beziehen, mit beschrieben. Das, was uns die Literatur über die Anatomie und die Struktur der Cervix uteri bietet, möge nachstehend, soweit es für meine Arbeit Interesse hat, in kurzer Zusammenfassung erwähnt werden.

G. Lott (13) hat über die Anatomie und Physiologie der Cervix gearbeitet. Er faßt als Grenze zwischen Corpus und Cervix uteri die in Form einer Linie scharf markierten Veränderungen der Schleimhautoberfläche auf. Er betrachtet diese Linie zugleich als Ausdruck des inneren Muttermundes. Was die Palmae plicatae betrifft, so beschreibt er dieselben nicht als Falten, sondern als Verdickungen und Wülste der Schleimhaut. Er schildert die verschiedenen Formen dieser Wülste in einer vergleichenden Skizze als Längswülste beim Hund, bei der Katze, Fledermaus, dem Rinde und der Stute, als zweifache Spirale mit Kämmen zweiter Ordnung beim Schwein und als Gruppe von sechs ringförmigen nach abwärts gekehrten Kämmen beim Schaf. In diesem Befunde erblickte er eine Vergrößerung der Oberfläche und eine Einteilung in ein System von Buchten, deren Aufgabe die Sekretion des nicht bloß den sogenannten Cervicaldrüsen entstammenden Cervicalschleimes sei. Eine scharfe Grenze zwischen der Cervicalschleimhaut und dem unterliegenden Gewebe ist nach *Lotts* (13) Untersuchungen nicht vorhanden.

Die Grenze zwischen Zylinder- und Plattenepithel hält *Lott* (13) für eine individuell sehr schwankende. „Das Zylinderepithel des Cervicalkanales ist zur Zeit der Geschlechtsreife immer ein flimmerndes, allein der Bau dieses Epithels ist ein ziemlich komplizierter."

Die Cervicaldrüsen sind nach *Lott* (13) nichts als Einstülpungen der Oberfläche des Cervicalkanales, wie die Gleichheit des Epithels und des subepithelialen Stratums dartut.

Die Länge des Cervicalkanales nimmt zu Beginn der Schwangerschaft etwas zu und erfährt bei der Geburt nochmals eine beträchtliche Verlängerung, die bei der Frau während des Wochenbettes bald wieder nahezu auf das frühere Maß reduziert wird.

In *Ellenbergers* (5) vergleichender Histologie der Haussäugetiere äußert sich *Eichbaum* (3) über den zu behandelnden Gegenstand folgendermaßen: „Die Drüsen der Uterusschleimhaut am Collum verschwinden, sodaß die Schleimhaut des Cervicalkanals bereits vollkommen drüsenlos ist. Dieselbe ist ferner, besonders bei den Wiederkäuern, in hohe Längsfalten gelegt, die durch tiefe Furchen, deren Grund häufig das Vorhandensein von Drüsen vortäuscht, getrennt sind. Der Bau des Stratum mucosum ist im übrigen derselbe wie der der Schleimhaut des Uterus. Auch hier findet sich, daß die oberflächlichen Schichten aus einem Reticulum mit zahlreichen eingelagerten Rundzellen bestehen und von einem flimmernden Zylinderepithel ausgekleidet sind. Die an die Schleimhaut stoßende und mit derselben in innigem Zusammenhange stehende Muskulatur des Collum zerfällt in eine innere zirkuläre und eine äußere longitudinale Schicht. Beide sind durch eine lockere, die Gefäße führende Bindegewebsschicht voneinander getrennt und zeigen im Vergleich zu der Muskulatur des Uterus eine erhebliche Verstärkung. Besonders die innere zirkuläre Schicht ist an letzterer hervorragend beteiligt und bildet eine Art Schließmuskel, welcher sich bei Tieren, die eine frei in die Vagina hineinragende Abteilung des Collum besitzen, auf diese fortsetzt und hier ebenfalls an die Schleimhaut des Cervicalkanales stößt, während die nach außen gelegenen Partien der Portio vaginalis aus fibrillärem Bindegewebe aufgebaut und von dem geschichteten Plattenepithel der Vagina überzogen wird. Außer den zwischen den angeführten Muskelschichten liegenden Blutgefäßen kommen auch noch andere zur Beobachtung, welche außerhalb der longitudinalen Muskelschicht zwischen dieser und der Serosa gelegen sind. Beide zeichnen sich durch ihren gewundenen Verlauf sowie durch die starke Entwickelung ihrer Muscularis aus und stehen mit den Blutgefäßnetzen der Vagina in Verbindung.

Auf die gesamte Literatur der Cervix uteri des Menschen einzugehen, würde zu weit führen, weil sie ungemein reichhaltig und für die von mir zu lösenden Aufgaben von keinem speziellen Interesse ist. Ich beschränke mich deshalb hauptsächlich auf die Angaben von *Kölliker-v. Ebner* (2).

Nach *Kölliker-v. Ebner* sollen elastische Fasern nur in der Muskulatur des Uterus, und zwar am reichlichsten in der Cervix, auftreten. Die Schleimhaut werde hier dicker, 2 bis 3 mm, etwas zellärmer und reicher an leimgebenden Faserbündeln. Auf der Höhe der Cervix sei das Epithel oft mehrreihig. Ferner sagt der Autor: „Im

Gebärmutterhalse, wo die Schleimhaut außer den bekannten Plicae palmatae auch einzelne zottenartige Erhebungen zeigt, findet man in größerer und geringerer Ausbreitung statt der Flimmerzellen helle, schleimabsondernde Zylinderzellen, wie sie auch in den dort befindlichen Drüsen vorkommen. Gegen den äußeren Muttermund geht das Zylinderepithel in ein geschichtetes Plattenepithel über, welches einer papillentragenden Schleimhaut aufsitzt. Der Uebergang findet mit einer zackigen Grenze statt und ist individuell wechselnd, bald, namentlich bei Frauen, die geboren haben, innerhalb des Gebärmutterhalses, bei Jungfrauen gewöhnlich am äußeren Muttermunde, bald etwas nach außen von demselben. Die äußere Fläche der Vaginalportion des Uterus ist von einer Schleimhaut bekleidet, welche bereits mit jener der Scheide übereinstimmt."

Bezüglich der Muskulatur schreiben *Kölliker-v. Ebner* (2): „Die äußere Schicht besteht aus Längs- und Querfasern, von denen die ersteren als eine mit der Serosa innig verbundene, zusammenhängende dünne Lage über den Grund und die vordere und hintere Fläche bis zur Cervix sich erstrecken, während die mächtigen Querfasern rings um das Organ herumziehen. Gegen den äußeren Muttermund und an diesem selbst liegen sehr entwickelte Querfasern unmittelbar unter der Schleimhaut, welche auch als Schließer derselben, Sphincter uteri, bezeichnet werden können. Die Arterien, welche namentlich in der Cervix Längsmuskeln in der Innenhaut besitzen, verbreiten sich von hier aus nach beiden Seiten in die Muskelhaut und Schleimhaut."

Nach *Beiling* (1) erlangen die Schleimhautfalten im Cervicalkanal eine bedeutende Höhe: „Auch besitzen dieselben sekundäre seitliche Einziehungen bezw. sekundäre Fältchen. In Querschnitten durch die Cervix beobachtet man in den zwischen den Falten liegenden Rinnen und Furchen buchtige, säckchenförmige Erweiterungen, welche Drüsen vortäuschen können."

In der Regel besitzt die Cervix keine Drüsen, aber man sieht bei vielen Tierarten an der Propria mucosae des Cervicalkanals ein oft sehr kompliziertes Faltensystem. Zwischen den Falten sollen sich oft buchtige Erweiterungen zeigen, die schon als Drüsen aufgefaßt worden sind, zumal das Epithel derselben eine große Affinität zu den sogenannten Schleimfarben besitzt. Es soll an einzelnen Querschnitten nicht möglich sein festzustellen, ob es sich um Drüsen handelt oder nicht. *Beiling* will einmal beim Kalbe gegen das kraniale Ende des Cervicalkanales schon die Anfänge der Uterindrüsen beobachtet haben. Ueber den Charakter des Epithels des Cervicalkanals, den er bis an das Ende behält, schreibt er folgendes: „Der Uebergang von der Vagina in den Uterus bezüglich in das Collum uteri wird gewöhnlich durch den Wechsel des Epithels angedeutet, indem dasselbe einschichtig

wird und sich aus höheren Zellen von prismatischer Form zusammensetzt.

Als Cervix uteri faßt *Beiling* denjenigen paarigen oder unpaarigen Teil des Uterus auf, „welcher vollkommen drüsenfrei ist, aber schon anderes Epithel trägt als die Vagina".

In der Schlußbetrachtung seiner Untersuchung sagt *Beiling* (1), daß sich Schleim nur im Epithel des Cervicalkanales findet, Drüsen jedoch fehlen, sodaß das Epithel selbst als die Stätte der Schleimproduktion angesehen werden muß. Durch die mächtige Faltenbildung in der Cervix wird die Oberfläche und damit die Schleimabsonderung stark vergrößert.

Nach den Ergebnissen der Untersuchungen betreffs des Vorkommens elastischer Fasern in der Cervix uteri, welche *Röber* (15) angestellt hat, hebt sich „die Cervix uteri in bezug auf ihren Gehalt an elastischen Elementen vom übrigen Uterus dadurch ab, daß dieser Uterusabschnitt der Regel nach in allen Schichten reich an elastischen Fasern ist, und zwar bei den meisten Tierarten auch in der Schleimhaut. Nur beim Schwein war relativ wenig elastisches Gewebe in der Collumwand vorhanden. Abweichend von Tieren, die geboren haben, findet man beim Kalbe in der Schleimhaut der Uteruswand gar kein elastisches Gewebe; auch in den übrigen Schichten kommen nur ganz geringe Mengen dieses Gewebes vor. Die Brunst, vor allem aber die Schwangerschaft, haben großen Einfluß auf die Ausbildung des elastischen Gewebes im Uterus. Mit jeder Schwangerschaft scheint es zuzunehmen, wobei sich auch ein Stratum submucosum ausbildet und das Stratum vasculare eine andere Art der Formung und des Aufbaues annimmt."

Auffallenderweise ist, wie erwähnt, und wie *Röber* festgestellt hat, beim Schwein das Collum uteri recht arm an elastischen Fasern. Zwar sind sie in der ganzen Cervixwand anzutreffen, liegen aber niemals in größerer Menge zusammen, sodaß sie kleine Stränge und Züge bilden. Auch in der Subserosa ist nur ein relativ zartes elastisches Netz vorhanden. Am ärmsten an elastischen Fasern ist die Schleimhaut; nur die primären Falten enthalten solche, während sie in den sekundären und tertiären Fältchen ganz fehlen. Ebenso spärlich kommt das elastische Gewebe in der zirkulär verlaufenden Muskelschicht vor, während die longitudinal verlaufenden Muskelschichten wieder reicher an elastischen Fasern sind.

Beim Rind ist eine bessere Entwickelung der elastischen Elemente in der Cervix uteri zu konstatieren als beim Pferde.

Eine ausführliche Beschreibung der Verhältnisse des Genitaltraktus der Säugetiere findet sich in *Ellenbergers* (6) Handbuch der vergleichenden mikroskopischen Anatomie der Haustiere. In der

anatomischen Uebersicht der weiblichen Geschlechtsorgane schreibt *Schmaltz* (16) über die Cervix uteri folgendes: „Bei der Cervix kommt ihre Abgrenzung vom Uterus einerseits und von der Pars uterina vaginae andererseits in Betracht. Eine Verengerung im Durchmesser, wie beim Menschen, bildet die Cervix jedenfalls der Regel nach durchaus nicht; ihre Länge ist sehr verschieden. Eine klare echte Cervix, nach beiden Seiten gleich gut abgegrenzt, hat das Rind; die Cervix ist hier kurz, dickwandig, bildet einen Vorsprung in die Vagina (Pars vaginalis), besitzt einen engen Lichtraum (Canalis cervicalis), der einen ebenso engen Zugang vom Uterus als von der Scheide aus hat (Orificium internum und Orificium externum). Auch beim Schaf ist die Cervix scharf gekennzeichnet durch ihre ganz eigentümliche Schlußvorrichtung, bestehend aus ineinandergreifenden Schlußzapfen; der lange Canalis cervicalis erstreckt sich vom ersten bis zum letzten Zapfen. Beim Schwein ist der ebenfalls lange Canalis cervicis in ähnlicher Weise wie beim Schaf durch Schlußkissen versperrt; es besteht aber nicht einmal ein ausgeprägtes Orificium externum, vielmehr ein allmählicher Uebergang (Verflachung der Schlußkissen) in die Vagina. Beim Pferde bildet die Cervix einen Vorsprung in die Scheide (Pars vaginalis) und das Orificium externum ist ringsum scharf abgegrenzt, dagegen besteht ein allmählicher Uebergang des Uterus zur Cervix unter zunehmender Wandverdickung und trichterförmiger Raumverengerung.

Ueber Form und Lage des Orificium externum sagt der Autor: „Die Gestalt und Lage des Orificium externum ist am besten von der Vagina aus zu übersehen. Eine Pars vaginalis cervicis nennt man beim Menschen den in die Vagina vorspringenden Teil. Bei Tieren ist eine solche keineswegs die Regel, sondern eigentlich nur beim Pferde und Rinde vorhanden. Das Orificium liegt zentral beim Pferde; beim Schwein muß man ihm dieselbe Lage zuerkennen, soweit seine Eigentümlichkeit überhaupt davon reden läßt. Dagegen ist das Orificium bei den Wiederkäuern der ventralen, bei den Fleischfressern der dorsalen Wand angeschlossen. Dementsprechend bildet die Vagina bei ersteren eine Ueberwölbung, bei letzteren eine Unterwölbung der Cervix. Beim Rind ist das Orificium auch ventral noch umrissen, beim Schaf dagegen in die ventrale Scheidenfläche eingelassen. Beim Pferde und Rinde bildet sich namentlich am Orificium ein Kranz longitudinaler Falten, die Plicae palmatae, der auch beim Rinde einfach ist, nur stärker ausgeprägt und durch entsprechende Scheidenfalten fortgesetzt ist.

Bezüglich der Anatomie des Cervix uteri des Schweines sagt *Schmaltz* (16) folgendes: „Cranial beginnen in der Vagina leistenförmige Längsfalten aufzutreten, die sich auch bei Füllung nicht verstreichen, und aus ihnen beginnen sich kissenartige und querbogige Vorsprünge

zu entwickeln, die cranial immer höher werden. Dies ist die Uebergangspartie zwischen Vagina und Cervix. Die Vorsprünge kommen hauptsächlich von den Seitenwänden und stehen so, daß sie aneinander vorbei über die Achse des Lumens und bis nahe an die gegenüberliegende Wand vorspringen. Damit greifen sie ineinander wie Zähne von Zahnstangen, und das erste Uebergreifen zweier solcher Vorsprünge tritt an Stelle eines Orificium externum. Von hier ab uteruswärts kennzeichnen sich die Schlußkissen, wie man sie nun nennen kann, auch äußerlich als Einziehungen der Wand (am gefüllt gehärteten Präparat erscheinen sie als schmale Querbögen, sonst als breitere Hügel). Der Canalis cervicalis verläuft zwischen ihnen in Windungen nach links und rechts (für eine Sonde unpassierbar) und diesen Windungen folgen noch niedere Längsfalten der Schleimhaut. Das letzte derbe Schlußkissen kennzeichnet die Grenze zwischen Cervix und Corpus uteri und an diesem Uebergang bildet die Schleimhaut noch einige schlotterige Auswüchse, die in niedrige, übrigens verschiedenartige Falten in das Corpus übergehen. Maßverhältnisse: Bei einer Gesamtlänge des unpaarigen Genitalschlauches von z. B. 42 cm fallen auf das Corpus 5 cm, auf die (durch die Einschnürungen äußerlich gekennzeichnete) Cervix 9 cm, auf die Uebergangspartie 9 cm, auf die übrige Vagina 12 cm und auf das Vestibulum 7 cm."

„Beim Schaf ist die Cervix 4 cm lang und wie beim Schwein durch ineinandergreifende Schleimhautvorsprünge angefüllt und verschlossen. Diese Vorsprünge sind hier mehr zapfenartig, entspringen hauptsächlich von der dorsalen und ventralen Fläche; und der letzte dieser Schlußzapfen bildet zugleich das Orificium externum, ohne daß hier ein allmählicher Uebergang in die Vagina wie beim Schwein einträte. Das Orificium liegt indessen ganz ventral und man kann nicht sagen, daß es ringsum von der Vagina umgriffen wird."

Ueber die Struktur der Cervix uteri schreibt *Schmaltz* (16) weiter: „Vor dem Orificium internum hören beim Pferde und Rinde die Drüsen auf; auch beim Schwein ist die lange Cervix vollkommen drüsenfrei; beim Schaf finden sich Drüsen noch reichlich unmittelbar an dem ersten Schlußzapfen, mit dem die Cervix beginnt, in dieser selbst aber nicht mehr. Bei allen diesen Arten ist also Drüsenlosigkeit der Cervix festzustellen. Nur die Carnivoren machen eine Ausnahme. Auf Querschnitten, welche schon das Lumen der Scheide mit treffen, findet man in der Cervix noch die Drüsen, wenn auch spärlich geworden, vor. Auch in der menschlichen Cervix uteri kommen ja übrigens noch Drüsen vor, die freilich von denen im Corpus abweichen und größer, spärlicher, vielfach verzweigt und von schleimabsondernden Zylinderzellen ausgekleidet sind. Kleine Retentionscysten derselben heißen „Ovula Nabothi".

Beim Pferde soll die Schleimhaut der Cervix sehr viele Gefäße enthalten, die fast alle longitudinal verlaufen und ein förmliches Stratum vasculare bilden. Das Lumen der Cervix sei durch hohe Schleimhautfalten eingebuchtet, welche auch sekundäre Fältelung zeigen sollen. In der Cervix zeige sich eine breitere und dichtere Muskelzone, deren Geschlossenheit aber ebenfalls durch vieles Zwischenbindegewebe vermindert ist.

Die Cervixmucosa des Rindes lege sich in hohe Falten, welche ganz regelmäßig an ihren Seitenflächen gewissermaßen eingekerbt seien; die Durchschnitte sollen förmlich das Bild einer Mauerkrone zeigen. Das Epithel sei hier einschichtig und niedrig. Anfänglich soll man hier und da in den Falten weite epithelumgebene Lichträume sehen, die offenbar Schleimhautbuchten seien. Nach dem Uterus hin würden die Falten am Orificium internum plötzlich niedrig. Die ganze Muscularis an der Cervix erführe eine mächtige Verdickung, es trete aber zugleich auch eine Verwirrung insofern ein, als namentlich viele radiäre Züge die Zirkulärmuskulatur durchsetzen.

Beim Schafe beschreibt der Autor die charakteristischen Schleimhautvorsprünge, die er „Schlußzapfen" nennt: „Die Schlußzapfen bestehen aus derbem Bindegewebe und eingesprengten verworrenen Muskelbündeln. Ihre Oberfläche ist noch in schmale Längsfalten gelegt, sodaß sie auf dem Querschnitt gekerbt erscheint. Die Längsfalten setzen sich fort und erhöhen sich in den Tälern. Die ganze Oberfläche trägt einschichtiges Zylinderepithel, dessen Leiber vielfach gequollen und sehr hoch sind. Dieses Epithel unterscheidet sich sehr von dem der Vagina. Die Mucosa des Canalis cervicis zeigt übrigens auch vereinzelte eingelagerte Lymphfollikel.

Beim Schweine bilde die Schleimhaut die schon erwähnten sehr hohen „Schlußkissen" und das Lumen des Canalis cervicis werde überall durch hohe geradlinige, sekundär verästelte Schleimhautfalten in tiefgehende und enge Strahlen zerlegt. Die Cervix gehe allmählich in die Vagina über. Auch in der Struktur fehle eine Abgrenzung. Die beiden Muskelschichten, die Longitudinalis wie die Circularis, sollen in der Cervix eine riesige Verstärkung erfahren. Der Dickendurchmesser der ganzen Muscularis betrage an der Hornspitze 0,5 bis 0,75 mm, an der Hornmitte 1 bis 1,5 mm, am Corpus 3 bis 4 mm und an der Cervix bis 10 mm.

Ellenberger-Baum (8) geben folgende anatomische Schilderung der Cervix uteri der Tiere, bei der sie sich mehr oder weniger *Schmaltz* (16) anschließen: „Die Grenze zwischen Uterus und Vagina ist stets durch eine den Abschluß des Uterus gegen die Vagina ermöglichende Vorrichtung, und zwar in erster Linie durch eine erhebliche Verdickung der Muskulatur des Uebergangsteiles, der dadurch zur Cervix

uteri wird, markiert. Hierzu kommen beim Schweine, bei dem das Lumen der Vagina sich direkt in das des Uterus fortsetzt und beim Schafe noch mehrere hintereinander liegende quere bezw. zirkuläre leicht längsgefaltete ineinandergreifende Schleimhautwülste. Bei den Wiederkäuern und Einhufern bildet die Wand des Genitalkanales an der Uebergangsstelle (natürlich ohne die Serosa) einen in die Vagina caudal frei hineinragenden, kurzen, hohlen, mit einem eigenen Lumen versehenen Zapfen, die auch beim Menschen deutliche Portio vaginalis uteri. Bei den Carnivoren ist auch eine Portio vaginalis uteri vorhanden, die aber nicht rundum frei in die Vagina hineinragt, sondern dorsal festgewachsen ist. Der in der Portio vaginalis liegende enge Cervicalkanal mündet mit dem Orificium uteri externum in die Vagina und beim Menschen, Schweine, den Wiederkäuern und Einhufern mit dem Orificium uteri internum in das Cavum uteri; während bei den Fleischfressern beide Oeffnungen wegen der Kürze des Kanals mehr oder weniger zusammenfließen. Das Orificium uteri externum liegt bei Pferd und Schwein zentral, bei den Wiederkäuern ist es der ventralen, bei den Fleischfressern der dorsalen Wand angeschlossen. Bei den Wiederkäuern und Einhufern ist der Uterushals starkwandig, gut abgesetzt und lang; beim Schweine und Fleischfresser zeichnet er sich auch durch seine starke Wand und harte Beschaffenheit aus, geht aber äußerlich fast ohne scharfe Trennung in den Uterus über. Im Innern hebt er sich dagegen bei allen Tieren gut ab. Seine Schleimhaut bildet bei den Einhufern und dem Rinde zahlreiche dicht aneinander liegende, auch sekundäre und tertiäre Fältchen tragende Längsfalten, beim Menschen die schrägen Plicae palmatae und beim Schweine und Schafe die erwähnten Querwülste. Die Portio vaginalis uteri wird von der Wand der Vagina derart umfaßt, daß zwischen beiden ein Spalt bleibt."

Weiter sagen oben erwähnte Autoren: „An der beim Rinde leicht gewundenen, beim Schafe S-förmig gekrümmten hart sich anfühlenden starkwandigen Cervix uteri, die eine Portio vaginalis bildet, ist die Ringfaserschicht der Muskelhaut besonders stark (6 mm dick). Ihre Schleimhaut bildet zahlreiche derbe Falten und scheidenwärts gerichtete Vorsprünge, die einen sehr festen Verschluß verursachen. Die in die Scheide vorspringenden, in die Falten der Scheidenschleimhaut übergehenden Falten sind die größten, umgeben kreisförmig oder (bei Schaf und Ziege) mehr zweilappig das dadurch gekerbt erscheinende Orificium uteri externum und umschließen ähnliche aber weniger weit scheidenwärts ragende, starke, noch mit kleinen Nebenfältchen versehene Faltenvorsprünge, die gleichsam einen zweiten inneren Verschlußring bilden. Manchmal kommt zu diesen hintereinander liegenden Faltenkränzen noch ein dritter und vierter. Stets reichen die kleineren

Falten bis zum Orificium uteri internum. Dadurch, daß sich zu ihnen noch starke Querfalten gesellen, kommt es zu einer Schlängelung bezw. zu einem förmlichen Schraubengang der Falten, der einen sehr festen Verschluß bedingt. Dies ist am deutlichsten beim Schafe und bei der Ziege der Fall."

Die zwei Autoren berichten denselben Befund wie *Fischer* (10), indem sie sagen: „Als Cervix uteri ist der mit vielen Querwülsten versehene, in seiner Wand 6 bis 8 mm starke und relativ sehr lange, vaginaseitige Abschnitt des Uterus aufzufassen. Er trägt mit sekundären Fältchen versehene, niedrige, vaginawärts höhere Längsfalten, die in die Vaginalfalten übergehen. Die Querwülste greifen derart ineinander ein, daß sie einen festen Verschluß hervorbringen."

Martin (14) berichtet in seiner Anatomie über die Cervix uteri im großen und ganzen denselben Befund wie die anderen Autoren. Ueber den feineren Bau derselben schreibt er: „Die Cervix selbst ist drüsenfrei. Ihre Schleimhaut zeigt viele hohe und mit Nebenfältchen versehene Längsfältchen, welche einschichtiges Flimmerepithel oder schleimbildendes Zylinderepithel ganz am Ausgang auch Pflasterepithel tragen. Die Muskelschicht bildet eine innere Kreisfaserlage, von welcher kräftige Bündel in die Falten der Schleimhaut aufsteigen. Zwischen den Kreisfasern kommen schief- und längsverlaufende Bündel vor. Letztere werden nach außen hin zahlreicher und bilden schließlich eine deutliche Längsfaserschicht. Im Grenzgebiete zwischen beiden Faserlagen verlaufen kräftige Gefäßstämmchen, ohne jedoch ein scharf sich abhebendes Stratum vasculare wie im Uterus zu bilden. In der äußeren Längsfaserlage kommen auch zahlreiche radiär gestellte Muskelbündel vor, welche jedenfalls bei der Oeffnung des Halses wirksam sind. Die Kreisfaserschicht wirkt als Schließmuskel."

In *Harms* (11) Lehrbuch der Tierärztlichen Geburtshilfe schildert im 1. Band *Schmaltz* (17) die anatomischen und histologischen Verhältnisse der Cervix uteri. Es erübrigt sich, hierauf näher einzugehen, da oben bereits die in dem *Ellenberger*schen (6) Handbuch der vergleichenden mikroskopischen Anatomie der Haustiere, Bd. 2, 1911, niedergelegten Beschreibungen von *Schmaltz* berücksichtigt worden sind.

Ellenberger und *v. Schumacher* (7) schreiben in ihrer vergleichenden Histologie der Haussäugetiere über das Collum uteri folgendes: „Gegen das Collum uteri verschwinden die Drüsen. Die Schleimhaut des Cervicalkanales besitzt hohe, mit Sekundärfältchen versehene Längsfalten, die tiefe, buchtige, mit kleinen Nebenfurchen versehene Längsfurchen begrenzen, sodaß Querschnitte durch das Collum uteri ein ganz charakteristisches Aussehen haben. Das Oberflächenepithel enthält schleimbildende Zellen. Die Collummuskulatur ist sehr mächtig; besonders trifft dies für die Kreisfaserschicht zu, die einen Schließ-

muskel am Orificium externum bildet. Die ganze Collumwand ist reich an elastischem Gewebe. Die Cervix ist, abgesehen von der der Carnivoren, drüsenfrei; bei diesen kommen Drüsen bis zum Orificium externum vor."

Nach *Frank* (9) zeigt der Gebärmutterhals der Stute von allen unseren Haussäugetieren die einfachsten Verhältnisse. Die Cervix sei der dickste Teil der Geburtswege. Die Schleimhaut des inneren Muttermundes sei in sternförmige Falten, die des äußeren Muttermundes in zahlreiche Fältchen gelegt. Im Gebärmutterhalse bilde die weißliche drüsenlose Schleimhaut einfache niedrige Falten, Plicae cervicis, die in der Längsrichtung verlaufen. Bei der Brunst öffne sich der für gewöhnlich geschlossene Cervicalkanal, sodaß man mit einem Finger eindringen könne. Bei der Geburt sei die Oeffnung naturgemäß eine größere. Bei frischgeborenen Fohlen sei der Gebärmutterhals noch nicht entwickelt, er bilde sich vielmehr erst im Verlaufe des ersten Jahres aus. Von der Muskulatur des Uterus sagt er: „Die Muskulatur besteht in der Hauptsache aus zwei Lagen glatter Muskelfasern. Die äußere schwächere besteht aus Längsmuskelfasern, die innere stärkere aus Kreisfasern. Erstere gehen direkt in die Muskelhaut der Scheide über. Letztere bilden am Halse des Uterus eine 15 bis 17 mm starke Schicht, die als organischer Schließmuskel desselben bezeichnet wird."

Ueber den Gebärmutterhals des Rindes schreibt der Autor: „Er ist länger als bei der Stute (8,5 bis 12 cm), besitzt eine fast knorpelig anzufühlende derbe Kreismuskelfaserlage (Sphincter cervicis) von 6 mm Mächtigkeit. Zwischen ihr und der äußeren Längsmuskelfaserschicht liegen zahlreiche in ein lockeres Zellengewebe eingebettete Venen, die einen förmlichen Schwellkörper darstellen. Die ganze Cervix erreicht eine Wandstärke von 2 cm. Der Cervicalkanal ist nicht gerade verlaufend, wie bei der Stute, sondern zickzackförmig gewunden. Die weiße Schleimhaut desselben ist in zahlreiche Falten gelegt, die mikroskopische Querfältchen besitzen und 4 bis 6 gekerbte Ringwülste bilden. Die ganze Faltenbildung wird als Palma plicata bezeichnet. Man kann infolge dieser Einrichtung bei der Kuh mit einer Sonde wohl leicht vom inneren zum äußeren Muttermunde gelangen, aber nur sehr schwer umgekehrt. Der äußere Muttermund zeigt zwei deutliche, durch tiefe Einschnitte gekerbte Lippen (Vaginalportion des Uterus). Die ganze Schleimhaut der Cervix funktioniert wie eine Drüse. Sie besitzt ein einfaches Zylinderepithel, das besonders in trächtigem Zustande einen zähen, schwer abstreifbaren Schleim absondert, der den Cervicalkanal völlig verstopft."

Bei dem Schafe und der Ziege ist der Hals 6 bis 8 cm lang, bildet eine schwache S-förmige Biegung und zeigt fast knorpelige Härte. Derselbe besitzt im Innern 6 bis 8 quer eingeschnittene Wülste,

die nach vorn schwächer werden; der Kanal des Gebärmutterhalses ist korkzieherförmig gewunden. Der äußere Muttermund ist deutlich zweilippig beim Schaf (obere Lippe 15, untere 3 mm lang).“

Beim Schweine geht der lange Hals ohne scharfe Grenze in die Scheide über, ist jedoch vom Uterus deutlich abgegrenzt. Der Gebärmutterhals hat innen 9 bis 12 querstehende Wülste, die in der Mitte desselben am stärksten und höchsten sind. Der Cervicalkanal ist auffallend korkzieherförmig und die Wandung erreicht eine Stärke von 6 bis 8 mm.“

Untersuchungstechnik.

Zu meinen Untersuchungen dienten als Untersuchungsobjekte die Cervices uteri von Schweinen, und zwar von einem 3 Monate alten Ferkel, von jungfräulichen, erwachsenen Individuen, die schon geboren hatten, und von trächtigen Schweinen, die in verschiedenen Perioden der Trächtigkeit standen. Das Material bezog ich durchgehends vom Städtischen Schlachthofe. Die Cervices uteri brachte ich in 10 % ige Formalinlösung, einige geöffnet, andere mit Formalinlösung halb angefüllt. Zur makroskopischen Untersuchung nahm ich auch frische unfixierte Cervices uteri. Für die mikroskopische Untersuchung bettete ich die von den verschiedensten Stellen der Cervix herausgeschnittenen Stücke (Quer- und Längsschnitte) in Celloidin ein, nachdem bei allen die bekannte Härtung mit Alkohol von steigender Konzentration vorausgegangen war. Die durchschnittlich 20 μ dicken Schnitte wurden vor allem den Doppelfärbungen Haemalaun-Eosin bezw. Säurefuchsin-Pikrinsäure (van Gieson) unterworfen. Zur Darstellung des elastischen Gewebes wandte ich vornehmlich Resorcinfuchsin an. Mit Mucikarmin habe ich etwaige schleimige Substanzen darzustellen versucht

Untersuchungsergebnisse.

Makroskopisches.

Die Cervix uteri des Schweines zeichnet sich durch eine bedeutende Länge gegenüber der Cervix der anderen Tiere aus. Was die Cervix besonders charakterisiert, ist das Fehlen eines scharf ausgesprochenen und gegen die Vagina abgesetzten Orificium externum und einer Pars vaginalis uteri im Sinne einer solchen des Menschen, des Pferdes und des Rindes. Betrachtet man den aus dem Körper eines Schweines herausgeschnittenen Genitaltraktus in mit Formalin gefülltem und gehärtetem Zustande von außen, so markiert sich die Cervix uteri durch ringförmige, bei den verschiedenen Individuen ganz verschieden stark ausgeprägte und in annähernd gleichen Entfernungen liegende Einschnürungen. Im frischen Zustande dagegen bildet die Vagina und die Cervix uteri eine Röhre, die sich, abgesehen von verschiedenen Weiteverhältnissen, gleichmäßig glatt dem Besucher präsentiert. Nur sehr selten findet man einen Zustand, der dem des gehärteten Zustandes annähernd entspricht. Betrachtet man den zwischen Vulva und Anfangsteil der Cornua uteri in der Längsrichtung aufgeschnittenen Teil des Genitalapparates des Schweines, so fallen dem Beschauer hauptsächlich die kammartigen queren Erhebungen auf, die einen Bestandteil der Cervix uteri bilden und als Schlußkissen bezeichnet werden. Die Schlußkissen liegen ventral und dorsal, können aber auch ihren Sitz in den Seitenteilen der Cervix haben, überhaupt sehr variabel liegen. Das Wesentliche ist aber, daß sie zwei der Achse parallel gerichtete Reihen von Querwülsten bilden, die sich gegenüber liegen, und zwar

so, daß die eine Reihe so in die gegenüberliegende eingreift, daß immer ein Schlußkissen in das Tal zwischen zwei gegenüberliegenden Schlußkissen zu liegen kommt.

Die Gestalt der Schlußkissen ist in gehärtetem und gefülltem Zustande der Cervix bald kammartig, bald steil hügelartig. Im frischen Zustande dagegen finden wir in der Regel nur breit hügelartige Formen der Schlußkissen. Während im gehärteten Zustande die einzelnen Schlußkissen fast vollständig abgeschlossen voneinander sich präsentieren, finden wir im frischen Zustande viel häufiger ein Ineinanderübergehen. Die Größe dieser Schlußkissen ist eine recht verschiedene bei den einzelnen Tieren. In der Regel finden wir die niedrigsten vaginaseitig, während sie uterusseitig allmählich höher werden, um dann noch weiter uteruswärts sich wieder zu verkleinern. Im gehärteten Zustande bilden die Schlußkissen oft leistenartige, querbogige Erhöhungen, die an einzelnen Partien starke Verdickungen aufweisen. Die Form und besonders die Größe der Schlußkissen schwankt hier außerordentlich stark, sogar bei ein und demselben Tiere; zwischen hohen, deutlich abgesetzten finden wir manchmal ganz niedrige, abgeflachte Schlußkissen. Manche Kissen sind durch deutliche Längsfalten, die sich oft verästeln, miteinander verbunden. Die Schlußkissen können im gehärteten Zustande die Höhe von reichlich 1 ½ cm erreichen.

Außer den gewöhnlichen Schleimhautfalten in der Vagina, gibt es auch zwei längsgerichtete leistenförmige unverstreichbare Schleimhauterhebungen, aus denen sich die Kissen der Cervix entwickeln. Als Anfang der Cervix muß die Stelle betrachtet werden, an der wir das erste deutliche Schlußkissen auftreten sehen. Die Cervix selbst muß in zwei Abschnitte geteilt werden, und zwar in einen vaginaseitigen längeren und weiteren und in einen kürzeren und engeren uterusseitigen Abschnitt. Ersterer unterscheidet sich von dem letzteren durch die verschiedenen Weiten des Lumens. Während man bei jungfräulichen erwachsenen, schwangeren und trächtig gewesenen Tieren ohne jede Mühe den ersteren Teil mit der Schere öffnen kann, ist

das im letzteren Teile bei jungfräulichen nur schwer, bei trächtigen Tieren überhaupt nicht mehr möglich, weil man mit dem Scherenblatt in den Kanal nicht eindringen kann. Der erstere Teil besitzt ein relativ weites, während der letztere nur ein sehr enges Lumen hat, dessen Passierbarkeit durch ineinandergreifende, kissenähnliche und komplizierte Faltenbildungen verlegt wird. Im Ende des letzten (engeren) Teiles finden wir keine scharf ausgeprägten Schlußkissen mehr, sondern verschieden gestaltete Schleimhautvorsprünge und unregelmäßige Faltenbildungen. In der Mitte des vaginaseitigen Teiles ist das Lumen stets weiter als in seinen beiden Endabschnitten. Die Anzahl der Kissen ist bei den einzelnen Individuen sehr verschieden, sie schwankt zwischen 7 bis 12 auf einer Seite.

Die Länge des cranialen uterusseitigen Abschnittes und des caudalen vaginaseitigen weitlumigen Teiles verhält sich wie 1 : 4—5. Die absolute Länge der Cervix bewegt sich bei den Schweinen in weiten Grenzen. Sie ist abhängig von der Rasse wie von dem Alter des betreffenden Individuums. Bei erwachsenen Tieren bewegt sich die Länge der ganzen Cervix zwischen 15 und 25 cm.

Die gesamte Cervix und noch ein Teil der Vagina (bis etwa zur Einmündung der Urethra in die Vagina) wird vom Bauchfell überzogen. Die Ligamenta lata uteri, die sich ventral jederseits an die Cervix anheften, verschmälern sich caudal immer mehr.

Mikroskopisches.

Die im nachfolgenden zu schildernden Verhältnisse beschränken sich lediglich auf die Struktur der eigentlichen Cervix, und zwar vom Auftreten des ersten Schlußkissens bis zum Orificium internum bezw. der ersten Uterindrüsen. Daß die Verhältnisse der Vagina kurz vor Auftreten der ersten Schlußkissen mit berücksichtigt werden mußten, ist verständlich.

Jungfräuliches Schwein, ca. 7 Monate alt.

I. Schleimhaut. a) Epithel: Kurz vor dem Auftreten des ersten vaginaseitigen Schlußkissens finden wir ein Epithel, das bei Anwendung von schwacher Vergrößerung einem Plattenepithel sehr ähnlich sieht (Fig. 1a). Dies im vaginaseitigen, weiten Cervixabschnitt vorhandene Epithel besteht hier durchschnittlich aus 10 bis 15 Zellagen; es kommen aber auch Stellen vor, wo das Epithel um die Hälfte dünner oder auch erheblich dicker ist. Dieses Epithel finden wir bis kurz vor dem engeren, im anatomischen Teile näher beschriebenen Abschnitte der Cervix. Es besitzt in den verschiedenen Teilen besondere Eigentümlichkeiten. Ueberall finden wir Gruben- bezw. Faltenbildung der Schleimhaut (Fig. 1 f, f', f''). Das Epithel senkt sich natürlich in die Täler zwischen den Falten ein, die oft sehr tief sind. Dabei kann das Epithel sich auch in das subepitheliale Gewebe einsenken. Die Faltenbildung kann recht kompliziert sein und zeigt im Querschnitt oft eine starke Verästelung der Falten. Die stärksten und tiefsten Faltenbildungen finden wir in den Tälern (Fig. 1 f) zwischen den Schlußkissen, während auf der Höhe und an den Abhängen der Schlußkissen die Faltungen niedriger sind und auch seltener auftreten. Auf der Höhe der

Schlußkissen bezw. auf den Abhängen dagegen finden wir fast regelmäßig verschiedenartig gestaltete, kein Lumen enthaltende Epitheleinsenkungen (Fig. 1 h). Diese Epitheleinsenkungen sind in verschiedenen Fällen von zapfenförmiger Gestalt, andere zeigen dornförmige Form im mikroskopischen Bilde. Wieder andere senken sich in Form eines dünnen Epithelstreifens auf eine mehr oder weniger lange Strecke in die Propria ein, um dann plötzlich zu knotenförmigen Gebilden anzuschwellen. Manchmal zeichnen sich diese Zapfeneinsenkungen durch ihre außerordentliche Breite (Dicke) aus. Es kommt auch vor, daß am Endabschnitte dieser Einsenkungen ein mehr oder weniger großes Lumen sich vorfindet, das seltener leer, öfter dagegen mit zerfallenen Zellmassen angefüllt ist. Wieder andere Zapfenbildungen senken sich auf eine kurze Strecke in die Propria hinein und ziehen dann in ganz unregelmäßiger Gestalt bald mehr gerade, bald mehr geschlängelt verlaufend manchmal sehr weite Strecken fort. Die Schleimhautfalten verlaufen meist mit der Längsachse der Cervix. Zapfenbildungen des Epithels kommen, allerdings weniger häufig, auch am Grunde von Falten vor. Jedenfalls bietet uns infolge der Epitheleinsenkungen und der Faltenbildung das Oberflächenepithel ein mikroskopisches Bild, das stellenweise sehr kompliziert erscheint.

Das mehrschichtige Epithel selbst ist nicht als Plattenepithel anzusehen, obwohl es bei Betrachtung mit schwacher Vergrößerung ein solches zu sein scheint. Die unterste Zellage (Stratum profundum) besteht aus vornehmlich zylindrischen Zellen (Stratum cylindricum), deren Kerne stark chromatinreich und relativ groß sind. Die sich an diese tiefste Zellage anschließenden Zellen sind, ähnlich wie beim geschichteten Plattenepithel, ganz verschieden gestaltet. Ihr Kern ist ebenfalls relativ groß, aber nicht mehr so chromatinreich wie beim Stratum profundum. Die oberste Zellage dagegen besteht teils aus kubischen, teils backsteinförmigen, teils aber auch niedrig zylindrischen Zellen. Die in solchen Zellen liegenden Kerne sind bläschenförmig und ziemlich groß. Bemerkenswert ist, daß diese oberste Zellage mit den eben

beschriebenen Zellformen wohl in den meisten Gegenden der Cervix anzutreffen ist. Stellenweise jedoch finden wir die oberste Zellage im Zerfall begriffen, sodaß hier bestimmte Zellstrukturen und -formen nicht anzutreffen sind. Namentlich finden wir im Grunde der Falten (in den Zwischenfaltentälern und -furchen) solche zerfallene Zellmassen dem Epithel aufgelagert. Andere Stellen wieder haben insofern Aehnlichkeit mit einem Plattenepithel, als wir hier die obersten Zellen als platte, spindelförmige Gebilde antreffen, die einen langen, stäbchenförmigen, querliegenden Kern enthalten. Ein Stratum corneum, wie wir es am geschichteten Plattenepithel oft finden, habe ich nicht beobachten können. Wir können das Epithel als reines Plattenepithel nicht auffassen, sondern müssen dasselbe als gemischtes Epithel ansehen.

Ein besonderer Befund im Epithel ist das Auftreten von ganz charakteristischen Zellgebilden (Fig. 6 B), die sich dadurch auszeichnen, daß sie bei Anwendung von sauren Farbstoffen ungefärbt bleiben oder nur ganz schwach gefärbt werden, während sie bei Anwendung von Schleimfarbstoffen eine deutliche, wenn auch nicht drastische Reaktion geben. Es muß aber bemerkt werden, daß nicht alle diese Gebilde sich mit Schleimfarben gleichmäßig tingieren und daß auch einige bei Anwendung solcher Reagenzien sich nicht färben lassen, trotzdem sie strukturell zueinander gehören. Eine Indentität mit Becherzellen kann aus meinen Befunden nicht geschlossen werden. Daß sie aber vielleicht in Beziehung zur Schleimproduktion stehen und daß ihre verschiedene Tingierbarkeit mit Schleimfarben nur der Ausdruck von verschiedenen Funktionsstadien ist, scheint mir wahrscheinlich zu sein. Man könnte auch an Nervenendapparate denken. Die Zellen selbst sind nicht an bestimmte Epithelbezirke in der Cervix gebunden, sondern sie kommen an allen Stellen vor. Bald liegen sie in größeren Mengen zusammen, bald trifft man sie vereinzelt an. Dieselben Gebilde habe ich auch im Endabschnitte des Epithels der Vagina antreffen können. Ihre Lage im Epithel selbst beschränkt sich in der Mehrzahl der Fälle auf die

lumenseitige Hälfte des Oberflächenepithels. Nur sehr selten finden wir sie ganz vereinzelt nahe dem Stratum profundum des Epithels. Auch habe ich sie niemals in der obersten Zellage, wohl aber direkt unter ihr häufig anzufinden vermocht. Ihre Größe wechselt; größere und kleine liegen bei gehäuftem Auftreten beieinander. Die größten mögen durchschnittlich dem Umfange etwa dreier Zellen des Epithels entsprechen, die kleinsten etwa der Größe einer Zelle. Es kommen aber auch Gebilde vor, die ganz erheblich größer sind; das ist aber seltener der Fall.

Was die Gestalt und Struktur der fraglichen Gebilde anlangt, so finden wir im Epithel scharf abgegrenzte, rundliche, vollkommen homogen erscheinende Stellen (Flecken), um die sich meist die benachbarten Epithelzellen, welche dabei ganz platte, zum Teil sichelartige Form annehmen, kapselartig herumlagern. In diesen homogenen Flecken liegen entweder eine oder auch eine größere Anzahl kleiner, ebenfalls homogen sich darstellender kugeliger Gebilde, in denen wiederum stark chromatinreiche kernähnliche Gebilde liegen, die entweder in der Einzahl oder zu mehreren zusammenliegen und teils kugelförmig, meistens aber sehr unregelmäßig gestaltet sind.

Wie ich schon oben erwähnte, erstreckt sich das eben beschriebene Epithel bis in die Nähe des engen uterusseitigen Abschnittes der Cervix. Hier findet der Uebergang dieses Epithels in ein in den letzten Abschnitten einschichtiges Zylinderepithel statt (Fig. 2a'). Der Uebergang gestaltet sich so, daß das Epithel allmählich niedriger wird, indem die Zahl der Schichten immer mehr abnimmt, und daß die Zellen der obersten Zellagen aus niedrigen zylindrischen Gebilden zu hohen Zylinderzellen werden. Eine relativ weite Strecke setzt sich das Epithel aus durchschnittlich drei Zellagen zusammen. Der Uebergang erfolgt also ziemlich allmählich und nicht etwa plötzlich. Das Epithel überkleidet hier ein sehr kompliziertes Faltensystem der Schleimhaut (Fig. 2a). Wir finden hier im Querschnitte ein Bild, das dem Querschnitt des Eileiters in hohem Maße ähnelt. Breitere oder schmälere Schleimhauterhebungen bilden sekundäre und tertiäre

Fältchen. Die Falten werden uteruswärts niedriger und verschwinden dann ganz, während Uterindrüsen auftreten. Ob das Zylinderepithel in diesem engen Abschnitte der Cervix flimmernd ist, habe ich nicht entscheiden können. Stellenweise hat es allerdings den Anschein, als ob es sich um Flimmerepithel handle, namentlich in den dem Uterus nächstgelegenen Partien. Wir finden nämlich auf den Zylinderzellen in schmaler Zone Auflagerungen, die denen, wie man sie im Uterus findet, bei Anwendung der üblichen Fixationsgemische durchaus ähnlich sind. Für den Uterus ist bekanntlich in neuerer Zeit das Vorkommen flimmernder Zylinderzellen sicher bewiesen. Es ist nicht unwahrscheinlich, daß auch hier am Ende der Cervix Flimmerepithel anzutreffen ist. Ich habe jedoch keine speziellen Untersuchungen über diese Frage angestellt.

b) Eigentliche Schleimhaut (Fig. 1 b): Die auf die Epithelschicht folgende Schicht der Schleimhaut läßt eine Trennung in eine Propria mucosae und Lamina submucosae nicht erkennen. Sie baut sich aus sehr dicht gewebtem Bindegewebe auf. Die Bindegewebsbündel lassen eine vorherrschende Richtung nicht erkennen. Sie sind vielmehr filzartig durcheinandergewirkt und verflechten sich in allen möglichen Richtungen. Das direkt unter dem Epithel liegende Gewebe (das Stratum subepitheliale) zeichnet sich durch einen gewissen Zellreichtum aus. Wir finden stellenweise auch diffuse cytoblastische Ansammlungen. Lymphknötchen sind mir in meinen Präparaten nicht begegnet. Der subepitheliale Zellreichtum verschwindet in der Gegend des Ueberganges des gemischten Epithels in das Zylinderepithel. Hier ist auch der kompakte Charakter des Bindegewebes der Propria nicht mehr in dem Maße ausgeprägt, wie wir es in den caudalen Abschnitten der Cervix vorfinden. Die zwischen Epithel und Muskulatur sich ausbreitende bindegewebige Schicht ist nicht an allen Stellen in gleicher Stärke entwickelt, sie ist z. B. im Bereiche eines Kissens nicht so dick, als an anderen Stellen.

In dieser Schicht finden wir verhältnismäßig wenig elastische Elemente. Wir begegnen elastischen Fasern in

größerer Menge nur direkt subepithelial. Sie formieren hier ein in dünnem Streifen deutliches Flechtwerk. In diesem Stratum elasticum subepitheliale sind die elastischen Fasern durchschnittlich von gleicher Stärke und sehr dünn. Sie überkreuzen sich in den verschiedensten Richtungen. In den tieferen Schichten der Schleimhaut treffen wir elastische Fasern nur äußerst selten an. Sie besitzen in der Regel die Stärke der erwähnten direkt subepithelialen Fasern und zeichnen sich nicht durch eine bestimmte Verlaufsrichtung aus. In der Regel verlaufen sie ganz isoliert. Die Schleimhaut ist außerordentlich reich an Blutgefäßen und Nerven. Fettgewebe habe ich nirgends antreffen können.

Drüsen habe ich im ganzen Verlaufe der Cervix in keinem Falle vorfinden können. Mitunter begegnet man aber Bildern, die Drüsendurchschnitte vortäuschen können. Das ist nämlich der Fall, wenn die mitunter schräg oder geschlängelt verlaufenden Fältchen der mit Epithel bekleideten Schleimhaut abgeschnitten sind. Man wird bei näherer Betrachtung aber solche Durchschnitte stets als zu den Falten gehörig erkennen können. In dem uterusseitigen Abschnitte der Cervix, also dort, wo wir ähnliche Struktur wie in der Tuba uterina vorfinden, kann man in den primären Falten ab und zu nach dem Firste der Falten zustrebende dünne elastische Fasern ganz vereinzelt vorfinden, während in den sekundären und tertiären Fältchen kaum elastische Fasern nachweisbar sind.

Eine deutliche Trennung der Schleimhaut in eine Propria und Submucosa ist, wie schon erwähnt, nirgends zu konstatieren. Die oberflächlichste subepitheliale Schicht bildet keine Papillen, eine Pars papillaris (Corpus papillare) fehlt mithin. Es können aber Papillen vorgetäuscht werden.

II. Muskulatur: An die Schleimhaut schließt sich direkt ohne Lamina submucosa die Membrana (Tunica) muscularis an. Sie besteht aus glattem Muskelgewebe und setzt sich im allgemeinen aus drei Schichten zusammen, einer inneren Längs-, einer mittleren Kreis- und einer äußeren Längsfaserschicht (Fig. 1 c, d, e). Es kommen in diesen Muskelschichten allerdings auch an

bestimmten Stellen andersgerichtete Muskelfasern vor. Die in sich abgeschlossenste Muskelschicht ist die äußere Longitudinalschicht. Diese äußere Längsmuskelschicht setzt sich eigentlich aus zwei Schichten zusammen, nämlich aus der eigentlichen Längsmuskelschicht und der Muscularis serosae. Beide verschmelzen miteinander. Nur manchmal sind sie durch reichliches Bindegewebe deutlicher getrennt. An solchen Stellen liegen dann sehr viele Gefäße (Fig. 1 i), sodaß ein deutliches Stratum vasculare sichtbar ist. Wenn ich im folgenden von einer äußeren Längsmuskelschicht rede, so verstehe ich immer die aus der Muskulatur der Serosa und der eigentlichen Längsmuskelschicht sich zusammensetzende Muskelhaut. In ihr liegen die relativ großen Muskelbündel eng aneinander und haben nicht so viel intermuskuläres Bindegewebe zwischen sich, wie wir es bei den anderen beiden Muskelschichten konstatieren. Sie ist auch von der nach innen liegenden Zirkulärmuskelschicht meist durch Bindegewebe, einer Lamina intermuscularis, getrennt. Bemerkenswert ist, daß zwischen den Muskelbündeln dieser äußeren Schicht sehr häufig und mitunter recht große Blutgefäße (hauptsächlich Arterien) liegen. Sie finden sich aber meist in einer bestimmten Schicht zwischen einer äußeren und inneren Längsfaserschicht, als Stratum vasculare. Außerdem lagern oft auch hier Blutgefäße mit Vorliebe in dem Bindegewebe, welches die äußere Muskelschicht von der mittleren trennt. Stellenweise wird auch hier sogar ein förmliches Stratum vasculare gebildet. Die äußere Muskelschicht ist im Anfange der Cervix uteri noch relativ dünn; sie wird aber uteruswärts allmählich stärker, um dann dicht am Uterus ihre größte Stärke anzunehmen. Man kann im allgemeinen sagen, daß die Längsmuskulatur durchschnittlich in dem letzten Abschnitte der Cervix dicker ist als in dem Anfangsteile, mit Ausnahme der Gegend der Kissen.

Die äußere Längsmuskelschicht (Fig. 1 e') zeigt im Bereiche der Kissen ein eigenartiges Verhalten, das an die Verhältnisse der Lippen der Speiserinne, der Pansenpfeiler und der Psalter-

blätter erinnert. Von ihr spalten sich im Bereiche jedes Kissens Faserzüge der tieferen Lage ab, die in den Kissen epithelwärts, also senkrecht zum bisherigen longitudinalen Verlauf aufsteigen und die Mitte des Kissens bilden, also ein Muskelblatt darstellen mit einem epithelwärts gerichteten Faserverlauf. Die Fasern dieses Blattes sind somit anfangs senkrecht zu den Fasern der Zirkulärfaserschicht gerichtet. Dieser Muskelkern ist durch eine relativ breite Bindegewebsschicht von der später zu beschreibenden, nach dem Lumen zu liegenden Muskulatur der Kissen getrennt.

Die mittlere Kreisfaserschicht tritt nicht so geschlossen auf als die äußere Längsmuskulatur. Während sie gegen die äußere Längsmukelschicht relativ scharf abgesetzt ist, ist sie von der inneren Muskelschicht nicht scharf abgetrennt. Zwischen den Muskelbündeln dieser Schicht lagert relativ viel Bindegewebe. Dabei muß aber bemerkt werden, daß die Menge der kreisverlaufenden Muskelzüge auch innerhalb der Cervix variiert. Im Bereiche der Schlußkissen (Fig. 1 d') verdickt sich die zirkuläre Muskulatur ganz gewaltig, und zwar biegt sich die Kreismuskulatur hier in den Kissen in die Höhe, indem sie die von der äußeren Muskelschicht im Kissen gebildeten Muskelkerne umzieht und dabei außerordentlich an Menge der Muskelbündel zunimmt. Die Muskelbündel verhalten sich innerhalb der Kissen ganz spezifisch. Es liegen nämlich die stärksten Muskelbündel am weitesten nach außen, während die Dicke der Muskelbündel epithelseitig allmählich abnimmt. Neben den Kreisfaserbündeln findet man in der mittleren Muskelschicht auch ganz vereinzelt und selten schräg- oder längsgerichtete Bündel. Gegen die innere Längsfaserschicht hin treten aber solche Bündel relativ zahlreich auf, und zwar schließlich derart, daß die Grenze gegen die genannte innerste Schicht sich verwischt. Daß die mikroskopischen Bilder der Durchschnitte durch die Kissen nicht immer gleichmäßig in der Struktur bezüglich der Muskulatur sich darbieten, ist klar, wenn man bedenkt, daß die Muskelfaserbündel in verschiedener Richtung getroffen werden, je nachdem der Schnitt durch die

Höhe (also durch die Mitte) oder durch die Seitenteile der Schlußkissen geführt wird.

Die innere, vorwiegend Längsmuskelfasern enthaltende Schicht ist diejenige, welche sich am unregelmäßigsten im mikroskopischen Bilde dem Beschauer präsentiert. Nur an sehr wenigen Stellen ist sie von der benachbarten Muskelschicht mehr oder weniger scharf abgesetzt. Meistens hat es den Anschein, als ob sie direkt aus der Zirkulärfaserschicht hervorginge. Man hat den Eindruck, als ob die zirkulär verlaufenden Muskelfasern an der Grenze aus ihrer Richtung abbiegen, um dann im großen und ganzen mit der Cervixachse annähernd parallel zu verlaufen. Namentlich können wir das im Bereiche der Kissen konstatieren (Fig. 1 c'); hier ist die Innenmuskulatur zweifellos am stärksten. Wir finden aber, daß die Bündel hier nicht parallel untereinander verlaufen, sondern daß sie sich untereinander zopfartig verflechten, indem sie dabei mehr oder weniger Bindegewebe zwischen sich haben. Hier stellt diese Schicht also keine Längsfaserlage mehr dar. Diese geflechtartige Muskelbildung reicht mitunter bis ziemlich an das Epithel. Bemerkenswert ist noch, daß die Muskulatur dieser innersten Muskellage ein ganz eigenartiges färberisches Verhalten zeigt. Während die beiden äußeren Muskelschichten sich z. B. in dem van Giesonschen Färbgemisch intensiv gelb färben, finden wir, daß die Muskelbündel der inneren Schicht die Pikrinsäure viel weniger intensiv aufnehmen. In dem engen uterusseitigen Abschnitte der Cervix ist die innere Längsmuskellage nicht mehr stark ausgeprägt. Sie verschwindet in der Gegend des Orificium internum ganz; nur einige wenige Bündel strahlen in die Wand des Corpus uteri aus.

So, wie ich das Verhalten der Muskulatur in den Schlußkissen vorstehend geschildert habe, finden wir es gewöhnlich. Ich möchte aber bemerken, daß auch Abweichungen von diesem Verhalten vorkommen. So habe ich z. B. auch beobachten können, daß die äußere Längsmuskelschicht keinen oder nur einen sehr schwachen Kern der Kissen bildete. Ferner konnte ich auch konstatieren, daß die Zirkulärmuskelschicht nur unter

Abgabe weniger Fasern für das Kissen an der Basis desselben vorbeizog. Für solche Schlußkissen wurde dann von der innersten Muskelschicht die größte Menge der Muskulatur geliefert, d. h. letztere Schicht verdickte sich hier am gewaltigsten, indem ihre Faserbündel dabei außerordentlich stark geflechtartig durcheinander verliefen.

Den sehr starken Reichtum des intermuskulären Bindegewebes an Gefäßen und Nerven möchte ich nicht unerwähnt lassen.

Die zwei leistenartigen Erhebungen der Vaginalschleimhaut, die parallel der Achse gerichtet sind und aus denen sich die Kissen entwickeln, werden dadurch gebildet, daß sich die innere Längsmuskulatur, die sich hier ziemlich deutlich von der benachbarten Zirkulärmuskulatur abhebt, außerordentlich verstärkt und dadurch die Schleimhaut stark vorwölbt.

III. Serosa (Fig. 1 g): Die von einschichtigem Epithel außen überzogene Serosa, die die Cervix außen bekleidet, besteht aus ziemlich dichtem Bindegewebe, in dem eine reiche Zahl von Gefäßen und Nerven gelagert ist, und ist fest mit der äußeren Muskelschicht (speziell der Muscularis serosae) verbunden.

In der äußeren Längsmuskelschicht des Uebergangsteiles der Cervix in die Vagina habe ich in den mikroskopischen Bildern den Durchschnitt der Gartnerschen Gänge (Ductus epoophori) feststellen können. Wir finden in der Regel eine stark gefaltete, das Lumen begrenzende Schleimhaut, also ein sehr verzweigtes Lumen, das von einem zweireihigen zylindrischen Epithel ausgekleidet wird. Um die Schleimhaut herum liegt eine eigene Muskelschicht, die aus längsgerichteten kleinen Muskelbündeln besteht. Nähere Untersuchungen über diesen Gang, seinen Verlauf und die Struktur seiner Wand habe ich nicht vorgenommen, weil dies außerhalb meiner Aufgabe lag. Ich wollte es jedoch nicht unterlassen den zufälligen Befund wenigstens zu erwähnen.

Da wir über die in der Schleimhaut, d. h. in der zwischen Epithel und Muskulatur sich ausbreitenden Bindegewebsschicht vorkommenden elastischen Elemente bereits oben gesprochen

haben, so bleibt nur noch übrig, auf die Verteilung und Anordnung des elastischen Gewebes in der Muskulatur und der Serosa einzugehen. Auffallenderweise ist in allen Teilen der Cervix des Schweines der Gehalt an elastischen Fasern recht gering. Es mag sich dies dadurch erklären, daß das Muskelgewebe in auffallend großer Menge zugegen ist und daß dies durch seine Eigenschaften das elastische Gewebe teilweise vertreten kann. Elastische Fasern fehlen allerdings nie; sie liegen im intermuskulären Gewebe, und zwar in der Regel ziemlich dicht an den Muskelbündeln, die sie sogar geflechtartig umspinnen. Eine bestimmte Faserrichtung habe ich nicht festzustellen vermocht. Es kommt vor, daß speziell in der die äußere Längs- von der mittleren Kreisfaserschicht trennenden Bindegewebslage (Lamina intermuscularis) die elastischen Elemente sich etwas anhäufen. Es ist aber nur sehr selten der Fall. Die Dicke der elastischen Fasern der Muskelschicht unterscheidet sich nicht von der der elastischen Fasern der Schleimhaut.

Auch in der Serosa treffen wir nur äußerst spärlich elastisches Gewebe an. Auch hier ist von einem bestimmten Charakter in der Anordnung des Verlaufes und der Verbreitung nichts zu beobachten. Die größte Menge elastischen Gewebes finden wir an den in der Muscularis und Serosa vorhandenen Gefäßen; um diese herum findet sich nicht selten ein dichtes Lager elastischer Fasern, welches man aber noch zur Adventitia rechnen kann. Vor allem sind es Arterien, die reichlich von elastischem Gewebe umgeben sind. Auch die eigentliche Arterienwand ist sehr reich an diesem Gewebe. Die Tunica elastica interna ist sehr mächtig, die Media enthält sehr viele elastische Elemente. Vor allem beherbergt aber die Adventitia der Gefäße derartige Menge dünnster und dickster elastischer Fasern, die in allen Richtungen durcheinanderlaufen, daß das adventitielle Bindegewebe stark in den Hintergrund tritt. Die hierliegenden elastischen Fasern ziehen von hier aus teilweise und öfter auch in die Umgebung der Gefäße.

Meine Befunde decken sich in dieser Richtung mit den Angaben *Röbers* (15), der im Jahre 1910 in unserem Institut Untersuchungen über die elastischen Elemente der weiblichen Geschlechtsorgane unserer Haussäugetiere anstellte.

Ferkel (3 Monate alt).

Der mikroskopische Aufbau der Cervix uteri des 3 Monate alten Tieres (Fig. 5) unterscheidet sich von dem der ausgewachsenen Tiere zum Teil ganz erheblich.

Was zunächst das **Epithel** (a) anlangt, so finden wir in den cervixseitigen Partien der Vagina noch ein Epithel, das etwa drei- bis vierschichtigem Plattenepithel ähnlich ist. Schon sehr bald, und zwar etwa in der Gegend des ersten Schlußkissens geht das Plattenepithel über in ein einschichtiges Zylinderepithel, das durch die ganze Cervix hindurch einschichtig bleibt. Seine Zellen sind von ziemlich hoher zylindrischer Gestalt. Mitunter hat es den Anschein, als seien Flimmerhaare auf den Zellen. Die Kerne sind stark chromatinreich und stäbchenförmig; die Längsachse der Kerne ist mit der Längsachse der Zelle gerichtet. Die Kerne erfüllen die Zellen bis auf einen schmalen basalen und einen schmalen lumenseitigen Teil. Schleimreaktionen weisen die Zellen nicht auf. Auch habe ich in dem Epithel die beim älteren Schweine vorhandenen, oben beschriebenen eigenartigen Zellgebilde nicht nachweisen können.

Die **Schleimhaut** (c) baut sich aus einem Bindegewebe auf, das noch den embryonalen Charakter erkennen läßt. Die Faltenbildungen (b), die wir bei den jungfräulichen, erwachsenen Schweinen sahen, sind nur in ganz geringem Maße ausgebildet. Epitheleinsenkungen in das subepitheliale Gewebe habe ich nicht gesehen. Die Schlußkissen sind schon deutlich ausgebildet, aber naturgemäß sehr niedrig. Der uterusseitige enge Teil der Cervix zeigt eine nur schwach ausgebildete Faltenbildung der Schleimhaut. I. d. R. sind die sekundären Fältchen nicht oder nur sehr schwach entwickelt, während die tertiären ganz fehlen.

Was die **Muskulatur** (d u. f) anlangt, so ist auffallend, daß sie außerordentlich reich an Kernen ist. Wir können deutlich

zwei Schichten unterscheiden, eine äußere schwächere Längs- und eine dickere innere Kreismuskulatur. Eine dritte innere längsverlaufende Muskulatur ist kaum vorhanden, nur stellenweise finden wir sie angedeutet.

Die äußere Längsmuskulatur ist ventral stärker als dorsal und zeigt kaum regionäre Unterschiede. Man sieht in den Präparaten noch nicht, daß diese Muskelschicht sich an dem Aufbau der Kissen beteiligt. Die innere Kreismuskulatur dagegen, die, wie schon erwähnt, die äußere Längsmuskulatur an Dicke übertrifft, wird in der Gegend der Kissen außerordentlich dick und bildet die Hauptmasse des innerhalb der Schlußkissen gelegenen Muskelgewebes. Da eine dritte innere längsverlaufende Muskelschicht nur durch wenige kleine Bündel angedeutet ist (speziell in den Kissen), so ist anzunehmen, daß sie sich erst später, wie die Bilder von erwachsenen Tieren andeuten, aus der Kreisfaserschicht herausentwickelt.

Außerordentlich interessant war in diesen Präparaten das Verhalten der **Ductus epoophori,** (der Gartnerschen Gänge, der Reste der Wolffschen Gänge [e]). Man sieht in den mikroskopischen Präparaten entlang des größten Teiles der Cervix, ungefähr am cranialen engen Abschnitte derselben beginnend, zwischen äußerer und innerer Muskelschicht die zahlreichen Durchschnitte der stark gewundenen Kanäle, die mit einem zweireihigen Zylinderepithel ausgekleidet sind. Man kann in diesen Präparaten auch sehr deutlich ihre Ausmündung in die Vagina (scheinbar dicht in der Nachbarschaft des Orificium Urethrae) verfolgen. Die Gänge besitzen bläschenförmige Ausbuchtungen und seitliche Ausläufer.

Die **Serosa** (g) ist bei diesem Tiere relativ sehr mächtig und enthält ziemlich viele Blutgefäße (h) und stellenweise auch relativ starke und zahlreiche Nerven.

Was das **elastische Gewebe** anlangt, so ist dasselbe fast in der ganzen Wand nicht zu finden. Wir konstatierten solches eigentlich nur in der Serosa, und hier wieder in mächtiger Ausbildung um die Blutgefäße herum.

Schweine, die bereits trächtig gewesen sind und geboren haben.

An der **Schleimhaut** der Cervix uteri von Schweinen, die bereits trächtig gewesen sind und geboren haben, fällt besonders die außerordentlich starke Faltenbildung auf. Während beim jungfräulichen Tiere die Oberfläche der Kissen nur wenig oder gar nicht von Furchen und Falten durchsetzt ist, finden wir bei den Kissen der bereits trächtig gewesenen Tiere, daß die Kissen sowohl, wie die zwischen den Kissen sich ausbreitenden Teile der Schleimhaut stark von nicht verstreichbaren Falten durchsetzt sind, sodaß, makroskopisch betrachtet, die Kissenoberfläche einen stark zerklüfteten Eindruck macht. Während die Falten in der Regel bei den jungfräulichen Tieren in der Längsrichtung die Schleimhaut durchziehen und sehr wenige Falten anders gerichtet sind, finden wir hier einen erheblichen Teil der Falten von der Längsrichtung abweichen. Im engen uterusseitigen Teile der Cervix (Fig. 3) ist bei dem bereits trächtig gewesenen Tiere die Schleimhautfaltenbildung nicht so scharf ausgesprochen als wie beim jungfräulichen Tiere. Die Falten sind auch nicht so kompliziert. Sie bilden meist weniger sekundäre und tertiäre Fältchen, sind also — sozusagen — nicht so verästelt.

Das **Epithel** der Cervix uteri ist in der Regel bezüglich der Dicke dem beim jungfräulichen Tiere gleich. Es hat aber auch einige Besonderheiten, die es von dem des jungfräulichen Tieres unterscheiden lassen. Das bezieht sich zunächst auf die oberflächlichste Zellage. Man muß bei dem trächtig gewesenen Tiere das Stratum superficiale des Epithels zweifellos als rein zylindrisch betrachten, wodurch das ganze Epithel den Charakter eines vielschichtigen Zylinderepithels annimmt. Die Zylinderzellen sind stellenweise sehr hoch; sie färben sich lebhaft mit sauren Farbstoffen. Ihre basisseitige Partie reicht nicht etwa, wie es bei dem mehrreihigen Zylinderepithel der Fall ist, bis zur Basis des ganzen Epithels; dagegen liegen die fast kugeligen Kerne der oberflächlichen Zylinderzellen

genau so wie beim mehrreihigen Zylinderepithel in einer Reihe. Das gleiche Verhalten läßt sich an den basisseitigen Zellen des Epithels konstatieren. Auch ihre Kerne liegen im mikroskopischen Bilde in einer Linie nebeneinander. Wir haben also an dem Epithel eine obere und untere Reihe von fast gleichartig gestalteten zylindrischen Zellen und Zellkernen; zwischen diesen beiden Reihen lagern sich verschieden gestaltete Zellen der mittleren Schichten mit verschieden gelagerten Kernen. Am Grenzbezirk zwischen Cervix und Vagina ist der zylindrische Charakter der oberflächlichen Zellen des Epithels noch nicht scharf ausgesprochen. Hier finden sich vielmehr Zellen von mannigfaltigsten Gestalten vor, die teilweise auch zylindrische Gestalt annehmen können. Jedoch setzt sich die oberste Zellschicht des Epithels auch hier ziemlich scharf in Form eines Streifens im mikroskopischen Bilde von den anderen unter ihnen liegenden Zellen ab. Erst im Anfang der Cervix uteri, in der Nähe des ersten Schlußkissens, treten die Zylinderzellen in der obersten Zellage vorwiegend auf, sodaß sie bald nur noch allein anzutreffen sind. Der Uebergang dieses mehrschichtigen Zylinderepithels in das einschichtige Uterusepithel erfolgt im letzten Drittel des engen cervicalen Abschnittes. Zu bemerken ist noch, daß in dem engen Teil der Cervix manche Zellen der oberen Zylinderzellage in ihrem lumenseitigen Abschnitte schwache Reaktionen auf Schleimfarbstoffe zeigen. Epitheleinsenkungen, wie ich sie beim jungfräulichen Schwein oft festzustellen Gelegenheit hatte, sind mir hier nur sehr selten zu Gesicht gekommen.

Die eigenartigen Gebilde, die ich in großer Zahl bei jungfräulichen Tieren im Epithel konstatiert hatte, sind hier in erheblich geringerer Zahl anzutreffen. Ihre Lage beschränkt sich in der Hauptsache auf das Epithel im Grund der Schleimhautfalten. Sie färben sich in der Mehrzahl ziemlich intensiv mit Mucikarmin. Sie sind meist viel größer als bei jungfräulichen Tieren und sind auch in der Struktur verändert.

Bezüglich der **Muskulatur** habe ich auffällige Unterschiede nicht gefunden. Auch hier habe ich in der Cervix

drei Schichten, eine mittlere Kreis- und eine äußere und innere Längsschicht, konstatieren können. Die beiden inneren Schichten gehen namentlich im Bereich der Kissen mehr oder weniger ausgesprochene Verbindungen ein, und verdicken sich an solchen Stellen, während die äußere Längsmuskelschicht meist ziemlich isoliert verläuft und sich im Bereich der Kissen mehr oder weniger verdickt. Zwischen der äußeren Längs- und der Kreismuskelschicht ist bei jungfräulichen Schweinen (abgesehen von Ferkeln) und bei Zuchtsauen in der Regel eine sie scheidende bindegewebige Lamina intermuscularis zugegen. Diese fehlt zwischen der Kreis- und inneren Längsmuskelschicht, diese gehen vielmehr ineinander über.

Der Gefäßreichtum ist mir namentlich in der äußeren Schicht (hier als Stratum vasculare scheidend wirkend) besonders aufgefallen, sowie namentlich auch die erhebliche Vermehrung des intermuskulären Bindegewebes am Sitz der Gefäße. An den Präparaten von trächtig gewesenen Schweinen habe ich sehr gut den Uebergang der Muskulatur in den Uterus studieren können. Die innere Längsfaserschicht verliert sich etwa im uterusseitigen Drittel des engen Abschnittes der Cervix, während die mittlere Kreisfaserschicht und äußere Längsfaserschicht eine relativ große Stärke erreichen. Von hier ab nehmen die letztgenannten Schichten (speziell das innere Substratum der äußeren Längsfaserschicht, das sich im Uterus bald verliert) an Stärke allmählich ab, um dann beim Auftreten der ersten Uterindrüsen an Dicke gleichmäßig zu bleiben. Dabei nimmt namentlich auch der Bindegewebsreichtum der Muskulatur ab.

Ein weiterer Unterschied im strukturellen Verhalten der bereits trächtig gewesenen Tiere gegenüber denen der jungfräulichen besteht in dem Verhalten des **elastischen Gewebes.** Im allgemeinen läßt sich sagen, daß bei ihnen der Gehalt an elastischen Fasern viel stärker ist. Vor allem ist die subepitheliale geflechtartige elastische Faserschicht stärker ausgeprägt. Von ihr spalten sich Fasern ab, die in die übrige Schleimhaut eintreten. Im Bindegewebe finden wir hier im

Verhältnis zur jungfräulichen Cervix relativ viel elastische Fasern, die stärker sind als die der Lamina elastica subepithelialis und in den verschiedensten Richtungen verlaufen. Auch der Gehalt des intermuskulären Bindegewebes an elastischen Fasern ist sehr groß. Sie nehmen mit Vorliebe einen Verlauf, der der Richtung der Muskelfasern entspricht.

In der **Serosa** treffen wir eine reiche Zahl elastischer Elemente. Sie sind in der Hauptsache längsgerichtet und sehr stark. Das elastische Gewebe an den Blutgefäßen ist gleich dem bei dem jungfräulichen Tiere.

Trächtige Schweine.

Die Cervix uteri wurde untersucht von Tieren, die in der 4., 6., 10. und 15. Trächtigkeitswoche standen. Makroskopisch habe ich keine Besonderheiten am Collum trächtiger Tiere feststellen können. Zu erwähnen ist nur, daß dasselbe im cranialen Teile vollständig geschlossen war. Der enge uterusseitige Abschnitt der Cervix war, wie das schon oben angedeutet wurde, nicht mehr passierbar, wenn ich ihn durch Einführen eines Scherenblattes mit der Schere in der Längsrichtung öffnen wollte.

Die **Epithelverhältnisse** ähneln im großen und ganzen denen, wie wir sie beim jungfräulichen erwachsenen Tiere vorfanden, d. h. wir finden in der obersten Zellage des geschichteten Epithels nicht wie bei schon trächtig gewesenen Tieren überall hohe Zylinderzellen; die oberflächliche Zellage setzt sich vielmehr aus allen möglichen Formen von Zellen zusammen, unter denen sich natürlich auch zylindrische Zellen finden. Manchmal macht das Epithel vollkommen den Eindruck eines Plattenepithels, aber ohne Papillarkörper. Diese Stellen mögen zum Teil auch durch den Druck bezw. durch die Abplattung und Dehnung des Epithels durch die in das Lumen injizierte Fixationslösung hervorgerufen worden sein. Die Uebergangsverhältnisse des mehrschichtigen Epithels in das einschichtige des Uterus waren ähnlich denen, wie wir sie bei schon trächtig gewesenen Tieren gefunden haben.

Die eigenartigen auf Schleimfarben reagierenden Gebilde im Epithel (Fig. 6a) habe ich mit Ausnahme des in der 6. Woche der Trächtigkeit befindlichen Schweines immer auffinden können. Daß diese Gebilde bei dem genannten Schweine von mir nicht aufgefunden wurden, liegt vielleicht daran, daß sie, wie ich konstatierte, bei trächtigen Tieren überhaupt seltener auftreten und daß sie infolgedessen in den von mir untersuchten Schnitten zufällig nicht getroffen waren. Es ist für mich aber ohne Zweifel, daß sie auch bei dem fraglichen Schweine nicht ganz fehlen. Sie zeichnen sich dadurch aus, daß sie ähnlich wie beim trächtig gewesenen Tiere relativ groß sind und daß ihr Inhalt in ganz verschiedener Weise mit Mucicarmin sich färben läßt. Ihre Lage ist verschieden.

Die Faltenbildung der **Schleimhaut,** die beim jungfräulichen und trächtig gewesenen Tiere immer zu konstatieren und mitunter recht kompliziert ist, war bei den Schweinen in den ersten Trächtigkeitswochen sowohl in den Kissen wie in den Tälern zwischen denselben vorhanden. Später jedoch verschwindet die Faltenbildung fast gänzlich. Auch die Epitheleinsenkung in das unterliegende Gewebe habe ich sehr selten feststellen können.

Die Schleimhautleistenbildung resp. Faltenbildung im engen uterusseitigen Abschnitte der Cervix, die der betreffenden Bildung der Tuba uterina in hohem Grade ähnelt, nimmt mit der Dauer der Trächtigkeit an Kompliziertheit erheblich zu (Fig. 4a). In den letzten Wochen vor der Geburt finden wir ein außerordentlich starkes und kompliziertes Faltensystem (durch Wachsen der Schleimhaut?), woraus es sich erklärt, daß man mit irgendwelchem Gegenstand das Lumen dieses Abschnittes der Cervix nicht passieren kann. Auch die beim jungfräulichen und schon trächtig gewesenen Tiere in dem engen Teil der Cervix vorhandene schwache Kissenbildung (Fig. 4) ist bei schwangeren Tieren stärker ausgeprägt.

Ueber die **Muskulatur** in der Cervix uteri ist Neues gegenüber den vorher beschriebenen Tieren nicht zu erbringen. Mir ist es aber so vorgekommen, als sei die Muskulatur im

engen Teil der Cervix uteri bei trächtigen Tieren verstärkt; speziell ist mir dies bezüglich der inneren Längsfaserschicht aufgefallen, die sonst gewöhnlich nicht sehr stark ausgesprochen in diesem Teile war. Besonders bemerkenswert war auch die verschiedene Färbbarkeit des Muskelgewebes gegenüber nicht schwangeren Tieren. Selbst bei Anwendung frisch zubereiteter Säurefuchsin-Pikrinsäuregemische nimmt die Muskulatur die Pikrinsäure bei weitem nicht in dem Maße an wie bei nicht schwangeren Tieren.

Das elastische Gewebe ist in den ersten Trächtigkeitswochen gegenüber dem jungfräulichen erwachsenen Tiere nur wenig vermehrt, später jedoch treten erhebliche Mengen von elastischen Fasern sowohl in der Schleimhaut, wie in den anderen Wandschichten auf. Ihr Verhalten ist ähnlich dem, wie es bei den bereits trächtig gewesenen Tieren geschildert wurde; nur scheint mir mit den späteren Trächtigkeitsperioden der Gehalt an elastischen Elementen noch erheblicher zu sein, als nach der Trächtigkeit.

Zusammenfassung.

Die Resultate meiner Untersuchungen über die Cervix uteri des Schweines lassen sich kurz folgendermaßen zusammenfassen:

Makroskopisches.

Die bei erwachsenen Schweinen durchschnittlich 15 bis 25 cm lange Cervix uteri gliedert sich in einen längeren vaginaseitigen und kürzeren uterusseitigen Abschnitt. Beide verhalten sich in ihrer Länge zueinander wie 4—5 : 1 und unterscheiden sich durch die Weite ihres Lumens und durch das Auftreten spezifischer Bildungen. Der caudale vaginaseitige weitlumige Abschnitt ist charakterisiert durch eigenartige quere kissenartige Erhebungen, die als Schlußkissen bezeichnet werden und in der Zahl von 7 bis 12 gegeneinander, bezw. gegen die Zwischenkissentäler gerichtete (also in der Gesamtzahl von 14 bis 24) Kissen vorkommen und unregelmäßig, und zwar gewöhnlich an der dorsalen und ventralen, seltener an der rechten und linken Wand gelagert sind. Da Vagina und Cervix nicht scharf voneinander geschieden sind und eine Pars vaginalis uteri nicht existiert, da vielmehr Vagina und Cervix uteri äußerlich und auch im Innern einen fortlaufenden Schlauch bilden, so lege ich den Anfang des Collum uteri an die Stelle des Sitzes des ersten Schlußkissens. Hierhin müßte man also das Orificium uteri externum verlegen, wenn man von einem solchen sprechen wollte. Die in der Hauptsache in einer dorsalen und ventralen Reihe liegenden und zahnstangenartig ineinandergreifenden Kissen sind entweder an ihrer Oberfläche glatt oder durch

grubenartige Faltungen zerklüftet; sie haben je nach dem Alter und der Rasse sowie auch individuell verschiedene Gestalt und verschiedene Größe. Die größten finden sich in der Mitte des weiten vaginaseitigen Abschnittes, der dadurch den weitesten Durchmesser an dieser Stelle erhält. Der kürzere craniale uterusseitige Abschnitt ist englumig und mit stark verästelten Schleimhautleisten bezw. -falten und kleinen kissenartigen Bildungen versehen. Die Schleimhautfalten bilden sekundäre und tertiäre Fältchen. Die Schleimhaut ist im ganzen Verlauf der Cervix außer mit den queren Leisten und Kissen auch von grubenartigen, meist längsgerichteten unverstreichbaren Furchen bezw. mit Längsfalten versehen, die aber bei hochträchtigen Tieren fehlen. Bei trächtigen Tieren ist dieser Abschnitt ganz fest geschlossen und unpassierbar. Die Cervix und ein Teil der Vagina wird bis etwa zur Einmündung der Urethra von Peritoneum überzogen. Die Breite der Ligamenta lata uteri, die sich jederseits ventral ansetzen, wird caudal immer schmäler.

Mikroskopisches.

Epithel: Das Epithel ist im weiteren caudalen Abschnitte bei noch nicht erwachsenen Individuen (3 Monate alten Ferkeln) ein einschichtig zylindrisches. Bei erwachsenen Tieren befindet sich ein mehrschichtiges (4 bis 15 Schichten) gemischtes Epithel, dessen oberste Zellage bei jungfräulichen, erwachsenen und schwangeren Tieren aus verschieden gestalteten, teils kubischen, teils zylindrischen Zellen besteht. Zylindrische Zellen findet man am häufigsten; sie kommen bei trächtig gewesenen Tieren sogar nur allein vor, diese Tiere besitzen hier also ein mehrschichtiges Zylinderepithel, wobei die Kerne der Zylinderzellen in einer Reihe nebeneinander liegen. Die mittleren Zellschichten bauen sich aus Zellen verschiedener Gestalt und Größe auf, die neben- und übereinander, aber nicht in Reihen liegen. Die basale Zellage baut sich in der Regel wieder aus

Zylinderzellen auf. Das Epithel bildet verschieden gestaltete Epitheleinsenkungen, die namentlich bei jungfräulichen erwachsenen Tieren auf der Höhe der Kissen deutlich sind. Im engen uterusseitigen Teil der Cervix geht das Epithel allmählich in hohes einschichtiges zylindrisches Epithel über, das manchmal (bei trächtig gewesenen Tieren) Schleimreaktionen aufweist.

In dem Epithel des caudalen Abschnittes der Cervix finden sich eigenartige kugelige Gebilde von verschiedener Größe, die in der Regel in den oberflächlichen Schichten des Epithels einzeln oder zu mehreren zusammenlagern und meist auf Schleimfarben deutlich reagieren. Sie kommen bei jungfräulichen erwachsenen Schweinen häufiger vor als bei trächtigen und trächtig gewesenen Tieren. Bei letzteren sind sie im allgemeinen größer und zeigen hier auch ein anderes strukturelles Verhalten. Ob diese Gebilde mit der Schleimproduktion in Beziehung zu bringen sind, oder ob sie mit dem Nervensystem in Verbindung stehen und welcher Natur sie überhaupt sind, muß vorläufig unentschieden bleiben. Sie fehlen bei jungen Ferkeln.

Schleimhaut: Die aus Bindegewebe und elastischen Fasern bestehende Schleimhaut ist im vaginaseitigen Abschnitte der Cervix auf der Höhe der Kissen schwächer als zwischen den Kissen, wo sie entschieden dicker ist. Im übrigen zeigt sie aber eine sehr wechselnde Dicke. Sie bildet in der ganzen Cervix keinen Papillarkörper und besitzt keine lockere Submucosa; sie sitzt vielmehr direkt auf der Muscularis.

Die Schleimhaut zeigt Faltenbildungen verschiedener Art, über die man sich erst mikroskopisch orientieren kann. Im vaginaseitigen Abschnitte findet man zwischen den Kissen mitunter recht komplizierte, sich verästelnde und verschieden verlaufende Faltungen, in die sich das Epithel einsenkt. Die Faltenbildung ist bei jungfräulichen, erwachsenen und trächtig gewesenen Schweinen am ausgesprochensten, in der Schwangerschaft dagegen verschwindet sie.

Die Schleimhaut des uterusseitigen engeren Abschnittes bildet faltenartige Schleimhauterhebungen, die sich verästeln und so sekundäre und tertiäre Fältchen bilden. Bei erwachsenen, bereits trächtig gewesenen Tieren sind diese Schleimhautfalten wenig ausgesprochen, stärker bei jungfräulichen erwachsenen Tieren und am stärksten während der Schwangerschaft, wobei sie mit der Dauer derselben an Kompliziertheit immer zunehmen, sodaß sie der Faltenbildung in der Tuba uterina ähneln. Die Schleimhaut der gesamten Cervix ist drüsenfrei; erst am Beginne des eigentlichen Uterus treten Drüsen auf, also vom Orificium internum an.

Muskulatur: In der Cervix kann man drei Muskelschichten unterscheiden, und zwar eine äußere und innere Längs- und eine mittlere Kreisfaserschicht. Die Muskelbündel der äußeren Längsfaserschicht liegen am dichtesten zusammen und sind nicht so stark von intermuskulärem Bindegewebe durchsetzt wie die anderen Muskelschichten. Sie macht den geschlossensten Eindruck und setzt sich von der benachbarten mittleren Muskelschicht deutlich ab. Sie setzt sich vaginaseitig noch zusammen aus dem eigentlichen, aus einem aus der Wand der Vagina sich fortsetzenden allmählich verschwindenden äußeren Längsmuskelblatte (Lamina muscularis vaginae) und der Lamina muscularis serosae. Beide setzen sich nur manchmal (besonders vaginaseitig) durch stärker entwickeltes Bindegewebe, in dem zahlreiche Gefäße liegen (Stratum vasculare), voneinander ab. Meist und besonders uterusseitig verschmelzen beide Muskelschichten derartig miteinander, daß eine scharfe Abhebung nicht möglich und nur eine einzige geschlossene Längsmuskelschicht wahrnehmbar ist. Das Stratum vasculare findet sich dann wie im eigentlichen Uterus zwischen der äußeren Längs- und der mittleren Kreisfaserschicht; das innere Substratum der Längsfaserschicht ist dann offenbar verschwunden. Am Sitz der Kissen spalten sich Bündel der Längsmuskulatur ab, um in die Kissen einzudringen und sich an ihrem Aufbau zu beteiligen. Mitunter fehlt ein solches Verhalten. Die mittlere Kreisfaser-

schicht ist von Bindegewebe relativ stark durchsetzt und verdickt sich an den Kissen erheblich. Innerhalb des Kissens sind die Bündel dieser Schicht geflechtartig durcheinander gewirkt, ein Verhalten, wie es auch an der Grenze zu der inneren Längsmuskelschicht oft statthat. Die innere ebenfalls stark von Bindegewebe durchsetzte Muskelschicht besteht in der Hauptsache aus längsgerichteten Muskelbündeln. Sie scheint aus der mittleren Schicht hervorzugehen und zeigt ebenfalls in den Kissen, wo sie sich stark verdickt, einen geflechtartigen Charakter. Die innere Längsmuskelschicht verliert sich im letzten Drittel des engen uterusseitigen Abschnittes der Cervix, während sich die Zirkulärfaserschicht und besonders das als Lamina muscularis tunicae serosae aufzufassende äußere Blatt der äußeren Längsmuskelschicht hier verstärken. Das innere Blatt dieser Schicht verdünnt sich oder verschwindet, wenn es nicht bereits verschwunden war. Namentlich bei hochschwangeren Tieren scheinen die Cirkulärfaserschicht und die äußere Längsschicht besonders stark ausgebildet zu sein. An der Bildung der in der ersten Hälfte des engeren uterusseitigen Teiles der Cervix vorhandenen kleinen Kissen beteiligen sich nur die mittlere Kreis- und innere Längsmuskelschicht, und zwar dadurch, daß sie sich relativ stark verdicken.

Die zwei längsgerichteten Schleimhauterhebungen in der Vagina, die nicht mit den Schleimhautfalten der Vagina zu verwechseln sind, und aus denen sich die Kissen entwickeln, entstehen hauptsächlich durch starke Verdickung der inneren Längsmuskelschicht und geringe Verstärkung der mittleren Kreisfaserschicht.

Bemerkenswert ist der Umstand, daß mit der van Gieson-Färbung die Muskulatur der schwangeren Tiere nur in sehr geringem Maße eine Gelbfärbung zeigt.

Zwischen den Muskelschichten und auch innerhalb derselben, und zwar namentlich vaginaseitig zwischen dem äußeren und inneren Blatte der äußeren Längsfaserschicht finden wir stellenweise eine große Zahl von verschieden starken Blut-

gefäßen, sodaß dort ein Stratum vasculare zwischen den beiden Blättern der äußeren Longitudinalfaserschicht entsteht, das aber uterusseitig zwischen der Zirkulär- und äußeren Längsfaserschicht liegt. Auch Nerven habe ich stellenweise in größerer Menge innerhalb und zwischen den Muskelschichten auffinden können.

Bei nicht erwachsenen Tieren und bei jungfräulichen erwachsenen waren zwischen der mittleren und äußeren Muskulatur (zum Teil auch in der äußeren allein) im ganzen Verlaufe der Cervix die Durchschnitte der mit einem zweireihigen Zylinderepithel ausgekleideten und stark geschlängelt verlaufenden Ductus epoophori aufzufinden.

Serosa: Die Serosa baut sich aus ziemlich dichtem, gefäß- und nervenhaltigen Bindegewebe auf.

Der Gehalt der Cervix uteri an **elastischem Gewebe** ist bei nicht erwachsenen Tieren nur äußerst gering. Bei jungfräulichen erwachsenen Schweinen ist er etwas größer und wird bei schwangeren Individuen mit der Zunahme des Grades der Schwangerschaft erheblicher. Bei trächtig gewesenen Individuen ist er stärker wie bei jungfräulichen erwachsenen. Wir finden im weiteren vaginaseitigen Teile der Cervix eine aus geflechtartig sich durchkreuzenden feinen Fasern zusammengesetzte Lamina elastica subepithelialis bei allen Tieren. In dem zwischen dieser Lamina elastica subepithelialis und der Tunica muscularis liegenden ziemlich dichten Bindegewebe (der Propria mucosae) kommen elastische Fasern vor, deren Dicke, Anordnung, Verteilung und Verlauf ganz verschieden ist; meist trifft man sie einzeln verlaufend an. Im engen uterusseitigen Teile der Cervix finden wir in den primären faltenartigen Erhebungen der Schleimhaut einzeln verlaufende elastische Fasern, die nach dem First der Falten zu streben. In den sekundären und tertiären Fältchen fehlen elastische Elemente fast gänzlich. Von dem intermuskulären elastischen Gewebe der Tunica muscularis zweigen elastische Fasern ab, welche meist in etwas stärkerer Dichte die Muskel-

bündel geflechtartig umspinnen. In der Serosa finden sich namentlich bei hochträchtigen und trächtig gewesenen Tieren relativ starke elastische Faserzüge in der Längsrichtung verlaufend. Der größte Gehalt an elastischen Fasern findet sich in der Adventitia der Blutgefäße, wo sie in großen Massen auftreten und von hier aus in die Umgebung ausstrahlen.

Am Schlusse meiner Arbeit ist es mir eine angenehme Pflicht, meinem hochverehrten Lehrer, Herrn Geheimen Rat Prof. Dr. med. et phil. et med. vet. *Ellenberger,* meinen tiefgefühlten Dank auszusprechen für die Ueberlassung des Themas vorliegender Dissertation, sowie für die dauernde gütige Unterstützung, das liebenswürdigste Entgegenkommen und den mir auf alle Schwierigkeiten hin sofort bereitwilligst erteilten Rat.

In gleicher Weise danke ich Herrn Dr. *Trautmann,* I. Assistenten des Physiologischen Instituts, ergebenst für das große Interesse und die liebenswürdige Unterstützung, die mir bei der Anfertigung dieser Arbeit zuteil wurde.

Literaturverzeichnis.

1. *Beiling.* Beiträge zur makroskopischen Anatomie der Vagina und des Uterus der Säugetiere. Archiv für mikroskopische Anatomie und Entwicklungsgeschichte. Bd. 67. 1906.
2. *v. Ebner.* Köllikers Lehrbuch der Gewebelehre des Menschen. Leipzig 1902.
3. *Eichbaum.* Die weiblichen Geschlechtsorgane. In Ellenbergers Handbuch der vergleichenden Histologie der Haussäugetiere. Berlin 1887.
4. *Ellenberger.* Vergleichende anatomische Untersuchungen über die histologische Einrichtung des Uterus der Tiere. Archiv für wissenschaftliche und praktische Tierheilkunde. Bd. 5. 1879.
5. *Ellenberger.* Handbuch der vergleichenden Histologie der Haussäugetiere. Berlin 1887. (Eichbaum: Weibl. Genitaltraktus.)
6. *Ellenberger.* Handbuch der vergleichenden mikroskopischen Anatomie der Haustiere. Bd. 2. Berlin 1911. (Schmaltz: Die weiblichen Geschlechtsorgane.)
7. *Ellenberger* und *v. Schumacher.* Grundriß der vergleichenden Histologie der Haussäugetiere. 4. Aufl. Berlin 1914.
8. *Ellenberger* und *Baum.* Handbuch der vergleichenden Anatomie der Haustiere. 13. Aufl. Berlin 1912.
9. *Frank.* Handbuch der Tierärztlichen Geburtshilfe. 5. Aufl. 1914.
10. *Fischer.* Beitrag zur Kenntnis der Areolae uterinae des Schweines. Veterinärmedizinische Dissertation. Gießen 1910.
11. *Harms.* Lehrbuch der Geburtshilfe. I. Teil. Berlin 1912.
12. *Henle.* Handbuch der systematischen Anatomie des Menschen. Braunschweig 1873.
13. *Lott.* Zur Anatomie und Physiologie des Cervix uteri. Erlangen 1872. Med. Archiv f. Gynäkologie. Bd. 5. 1873.
14. *Martin, W.* Lehrbuch der Anatomie der Haustiere. Bd. 1. Stuttgart 1912.

15. *Röber.* Vergleichende Untersuchungen über die elastischen Elemente in den weiblichen Geschlechtsorganen der Haussäugetiere. Inaug.-Diss. Dresden-Leipzig 1910.

16. *Schmaltz.* Die weiblichen Geschlechtsorgane. Im Ellenbergerschen Handbuch der vergleichenden mikroskopischen Anatomie der Haustiere. Bd. 2. Berlin 1911.

17. *Schmaltz.* Das Geschlechtsleben der Haussäugetiere. In Harms Lehrbuch der Geburtshilfe. 4. Aufl. Teil 1. Berlin 1912.

Lebenslauf.

Ich, *Verner Heinonen,* bin geboren am 13. Februar 1888 in Gamlakarleby, Finnland, als Sohn des Apothekers K. Fr. Heinonen und seiner Ehefrau geb. Malin. Ich habe das Gymnasium für Knaben und Mädchen in Helsingfors besucht und mein Studentenexamen am 14. Mai 1907 an der Kaiserlichen Alexanders-Universität in Finnland bestanden. Im Herbst desselben Jahres habe ich an der Königl. Tierärztlichen Hochschule zu Dresden mit den tierärztlichen Studien begonnen und legte im Mai 1909 die naturwissenschaftliche Prüfung ab. Meine Approbation als Tierarzt erlangte ich am 1. Dezember 1911. In demselben Monat erhielt ich in Finnland die Rechte, den Beruf als Tierarzt auszuüben. Ich wurde zum Stellvertreter des Distriktstierarztes zu Borgå auf fünf Monate beordert. Später bin ich als Assistent bei dem Distriktstierarzt zu Helsingfors gewesen und habe noch heute diese Stelle inne.

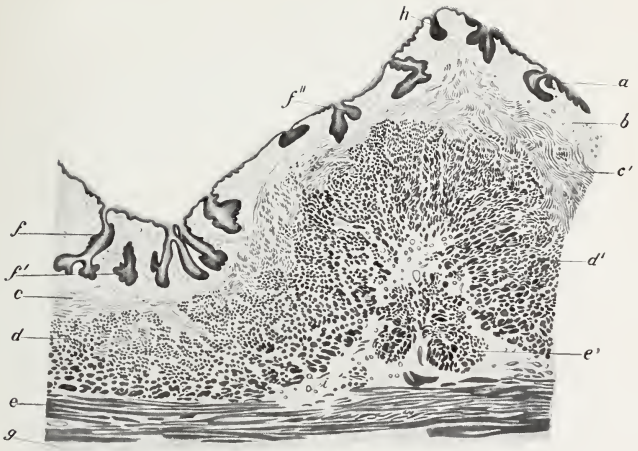

Fig. 1.

Längsschnitt durch ein Kissen vom jungfräulichen erwachsenen Schwein (ca. 7fache Vergr.).

a Epithel. b Schleimhaut. c Innere Längsmuskelschicht. c' Dieselbe im Kissen (auch andersgerichtete Muskelbündel). d Mittlere Kreismuskelschicht. d' Dieselbe im Kissen. e Aeußere Längsmuskelschicht. e' Abzweigungen (Muskelkern) von der äußeren Längsmuskelschicht im Kissen. f Schleimhautfalten im Tal. f' Abschnitt einer Schleimhautfalte. f'' Schleimhautfalte auf der Höhe des Kissens. g Serosa. h Epitheleinsenkung. i Blutgefäße.



Fig. 2.

Querschnitt durch den engen uterusseitigen Teil der Cervix uteri vom jungfräulichen erwachsenen Schwein (ca. 15 fache Vergr.).

a Schleimhautfalten. a' Epithel auf denselben. b Schleimhaut. c Innere Muskelschicht (verschieden gerichtet). d Kreismuskelschicht. e Längsmuskelschicht. f Gefäß. g Serosa.

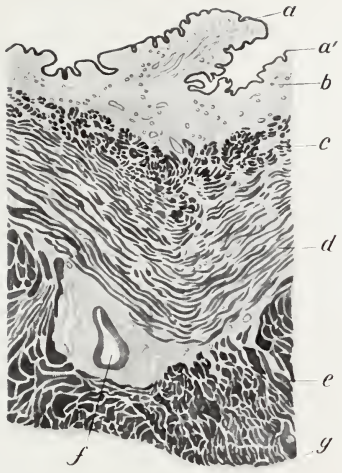

Fig. 3.

Querschnitt durch den engen uterusseitigen Teil der Cervix uteri vom trächtig gewesenen Schwein (ca. 18fache Vergr.).

Legende wie in Fig. 2.

Fig. 4.

Querschnitt durch den engen uterusseitigen Teil der Cervix uteri vom hochträchtigen Schwein (im Bereiche eines Kissens geschnitten [ca. 6fache Vergr.]).

Legende wie in Fig. 2.

Fig. 5.

Längsschnitt durch ein Kissen der Cervix uteri eines 3 Monate alten Ferkels (ca. 16 fache Vergr.).

a Epithel. b Schleimhautfalten. c Schleimhaut. d Muskelschicht. e Durchschnitt durch Ductus epoophori. f Muskelschicht. g Serosa. h Blutgefäße. (Die einzelnen Muskelschichten sind noch nicht scharf ausgeprägt. Auch die Muskulatur im Kissen hat sich noch nicht gut differenziert.)

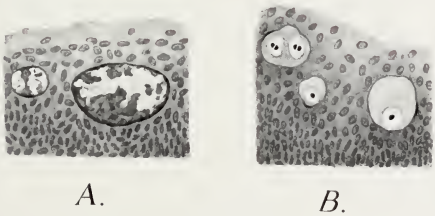

Fig 6.

Eigenartige Bildungen im Epithel der Cervix uteri. A. Beim schwangeren Tiere. B. Beim jungfräulichen erwachsenen Tiere. (Zeiß Obj. C. Ok. 4.)

UNIVERSITY OF ILLINOIS-URBANA
3 0112 069165576